

Passer la crosse aortique difficile

Ch. Arteaga,

S. Gazzola, G. Rico, C. Vioujard, Q. Holay

*Imagerie médicale, BCRM Toulon, HIA Sainte Anne, 2
Boulevard Ste Anne BP 600, 83800 Toulon Cedex,
France.*



- Anatomie défavorable, tortuosités, calcifications ... Comment m'en sortir ?
- Faire un échange tout seul (à éviter)...
- Comment identifier les patients difficiles ?

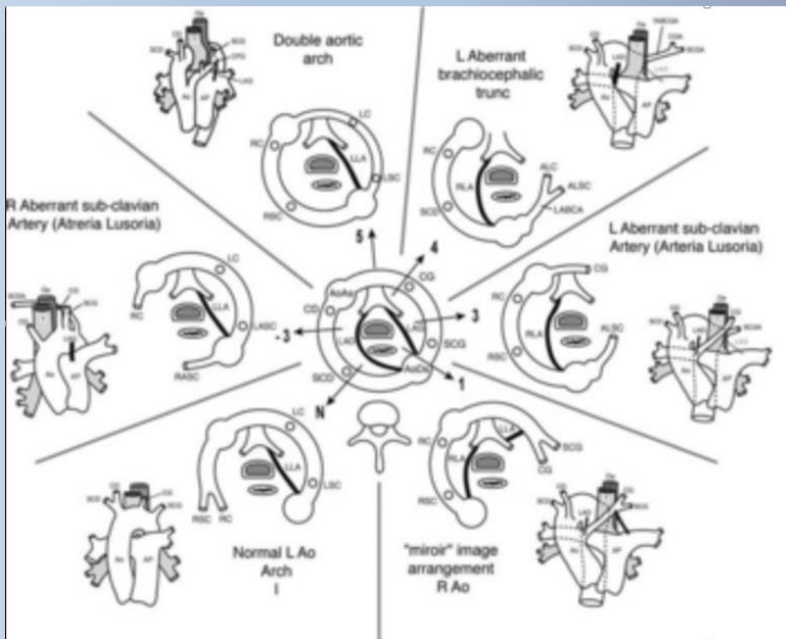
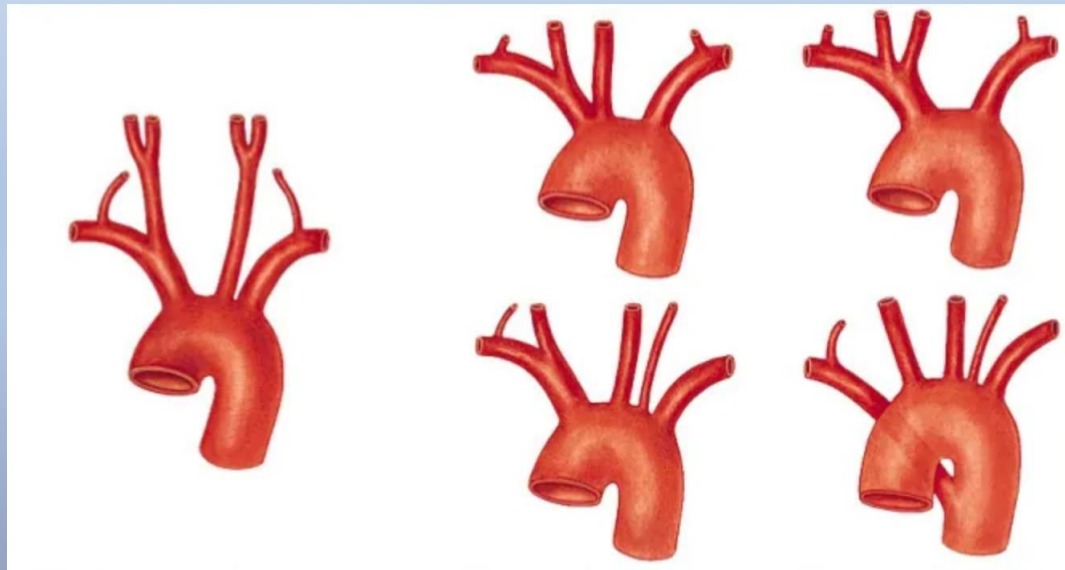
Variantes de la normale

Population âgée

Modifications anatomiques du
système vasculaire avec l'âge

Co morbidité

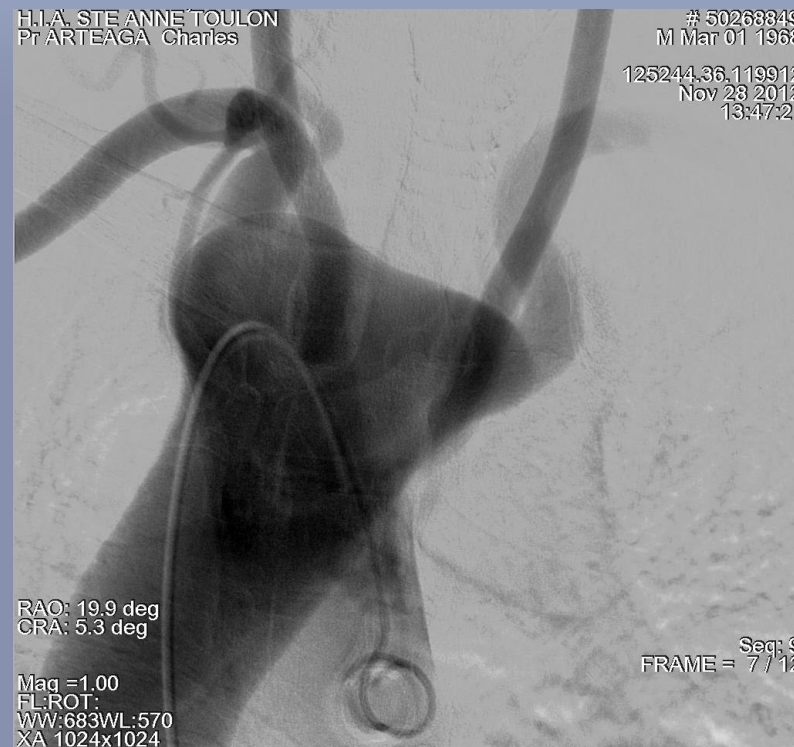Variantes de la normale



H.I.A. STE ANNE TOULON
Pr ARTEAGA Charles

50268849
M Mar 01 1968

125244.36.119912
Nov 28 2012
13:47:21

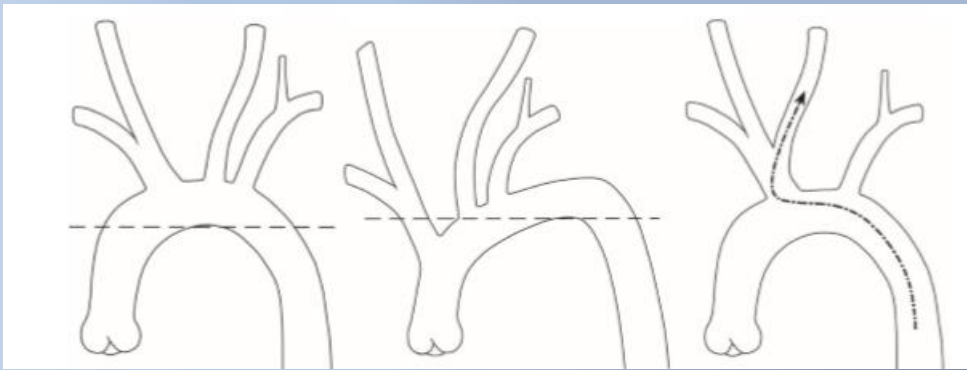


RAO: 19.9 deg
GRA: 5.3 deg

Mag = 1.00
FL:ROT:
WW:683WL:570
XA 1024x1024

Seq: 9
FRAME = 7 / 12

Variations avec l'âge



Type 1 à 3 et dolicho vaisseaux ++++

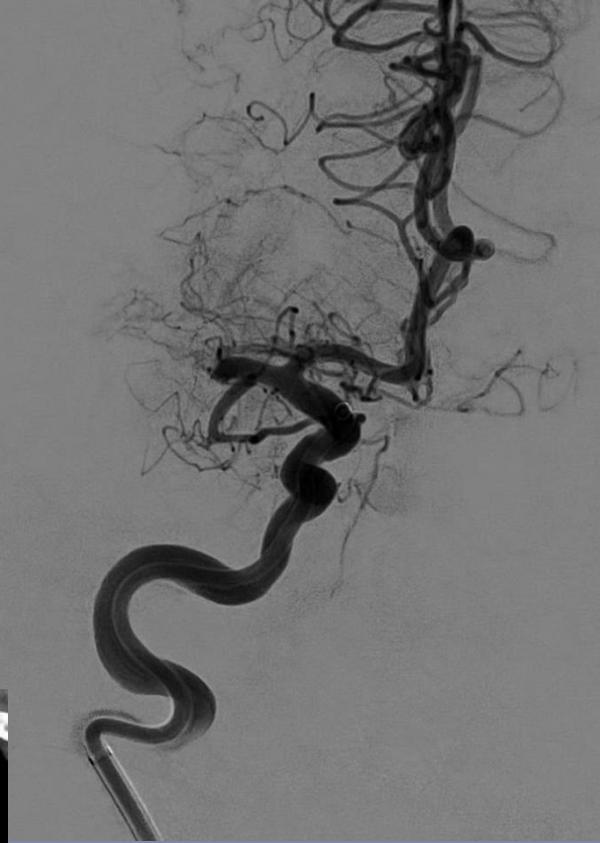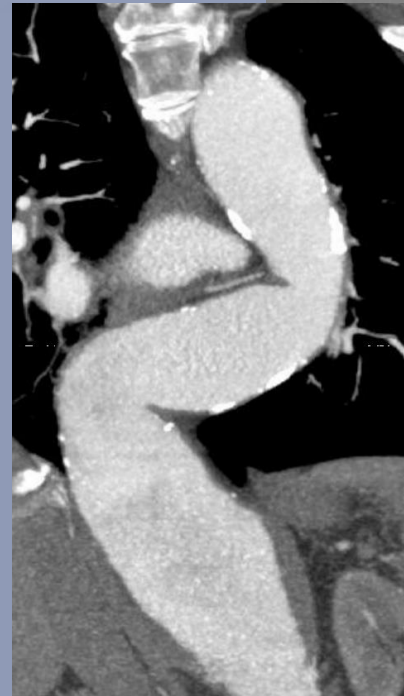
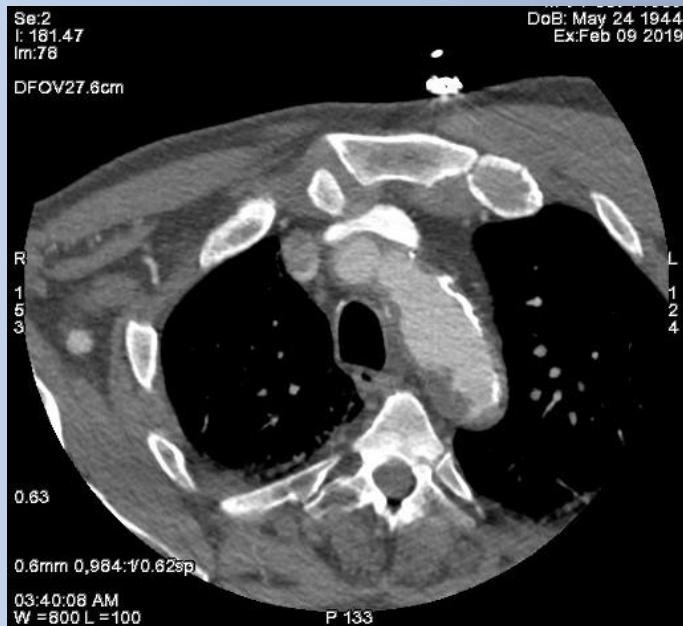Tous les 10 ans
Progression de 6 mm en antéro postérieur et de 2,5 mm en vertical et déplacement vers l'arrière

Remodelage aorte ,
Augmentation masse VG
Athérosclérose

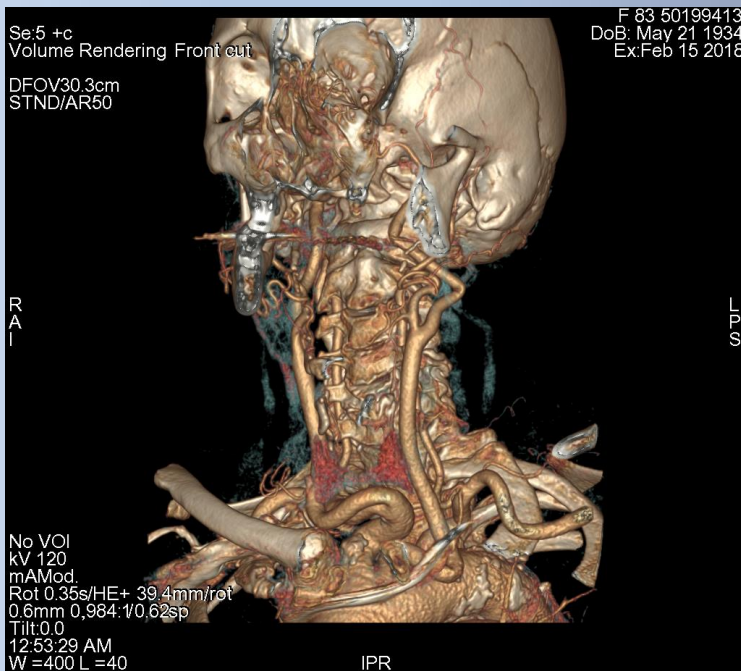
Redheuil JACC 2011,58:
1162-1170
D'Ostrevy Surgical and
radiologic anatomy 2017,7 :
703-710

Patient Difficile

- Patient âgé
- Patient polyvasculaire
- Patient opéré

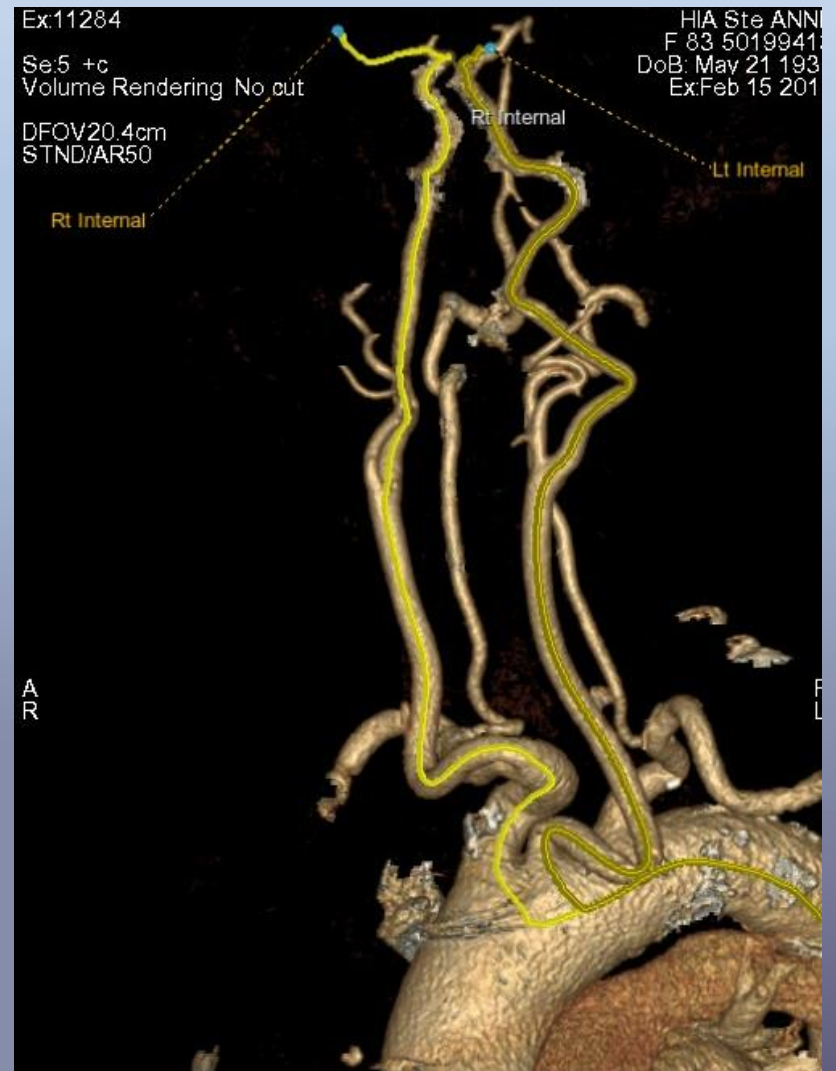
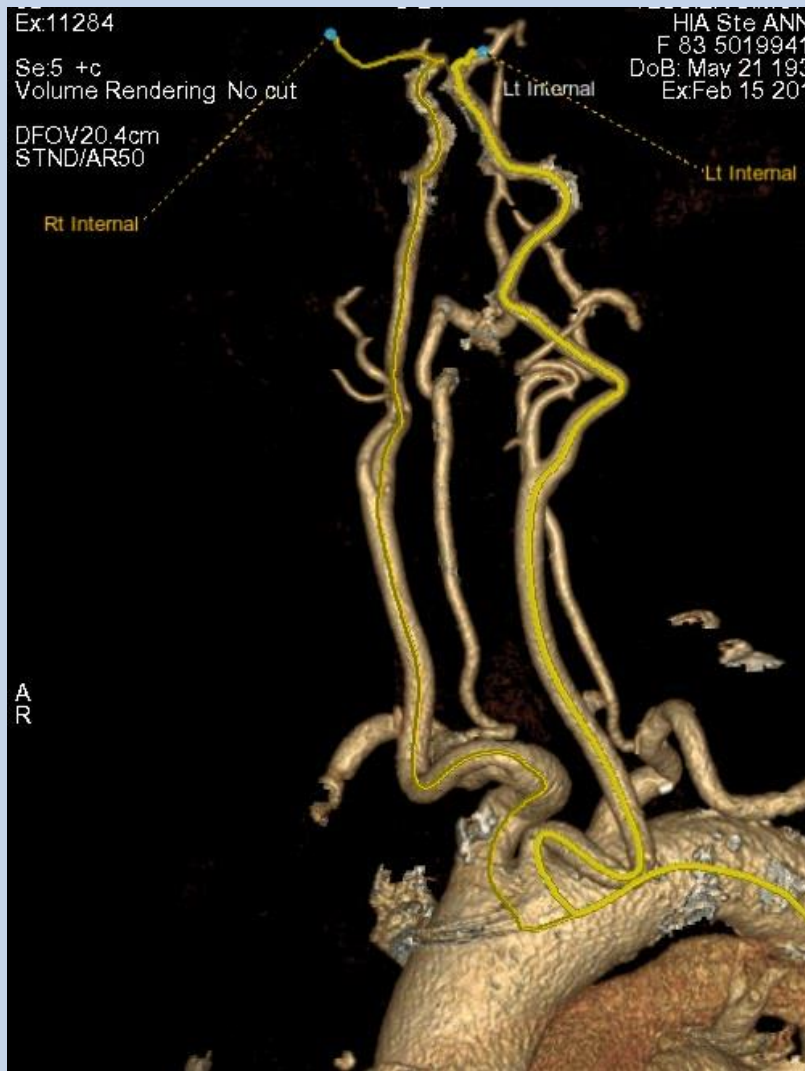

- Sélection des patients
- Le bilan initial cartographique en scanner ou en angio IRM des Tsao permettra de choisir sa voie d'abord et sa technique de cathétérisme



Naissance des troncs supra aortiques de type dolicho vaisseau

TDM ++++ Anatomie, Calcifications



Trajet potentiel du cathétérisme de la carotide primitive gauche et du TABC.
Difficultés probables de cathétérisme.

- Le choix de la voie d'abord conditionne les complications potentielles, le choix du matériel et la fermeture post interventionnelle
 - Voie fémorale, Voie radiale, Voie Humérale, Voie Axillaire, Voie carotidienne : penser toujours taille d'introducteur, fermeture du vaisseau , complications hémorragiques et thrombotiques éventuels pour chaque site.
 - Voie fémorale : facile, habituelle, peu de complications, attention pontage, stents iliaques, aortiques, artères rénales,
 - Danger ne pas monter à l'aveugle (hématome rénal...).

- Privilégier le matériel à plus large lumière
- Cathétérisme de la crosse
 - Sondes diagnostiques type standard ou glide, guides standards ou stiff, bi axial d'emblée
- Stabilité
 - Cathétérisme tri axial (gold standard)
 - Cathéter à ballon
 - Plusieurs guides
 - **Ancrage par ballon (stabilité moyenne) ou par stent retriever (stabilité +++)**

Comment franchir ?

- Trouver le bon compromis entre les caractéristiques des cathéters, porteur, intermédiaires.
- Privilégier un macrocathéter à large lumière souple, un cathéter intermédiaire rigide (pour le franchissement), un cathéter souple et un microcathéter pour le traitement.
- Eviter les échanges sur guide de 3 m (manip).

Technique d'ancrage

- Technique rapide et efficace de montée des macrocathéters dans les vaisseaux carotidiens dans les cas de crosse aortique dite hostile par voie fémorale dans le cadre de la prise en charge des AVC
- Le stent retriever représente un outil séduisant pour la navigation et la montée de tous types de macro cathéter, son positionnement dans une branche de la carotide externe permet un ancrage efficace, ancrage aussi sur la portion m1 ou dans le siphon et progression de pas à pas.
- Echec 0,5% dans notre expérience.

Technique d'ancrage

- Positionnement de la sonde diagnostique dans la carotide externe
- Echange sur guide avec un macrocathéter porteur et/ou un cathéter intermédiaire placé à l'origine du tronc supra aortique à cathétériser.
- Mise en place d'un microcathéter jusqu'au niveau de la carotide externe sur microguide le plus loin possible (artère maxillaire interne par exemple).
- Largage du stent retriever et montée du système coaxial mono ou biaxial.
- Repositionnement du système au niveau carotidien interne.
- Vérification de l'absence de complication sur le réseau carotidien externe.
- Si échec, ancrage pas à pas dans le réseau carotidien interne,

Complications potentielles

- Spasme sur les branches de la carotide externe : pas d'incidence (CAT : rien ou nimodipine, ...).
- Rupture d'artère (occlusion par coils ou micro plug si besoin).

Philips Medical Systems
HIA Toulon

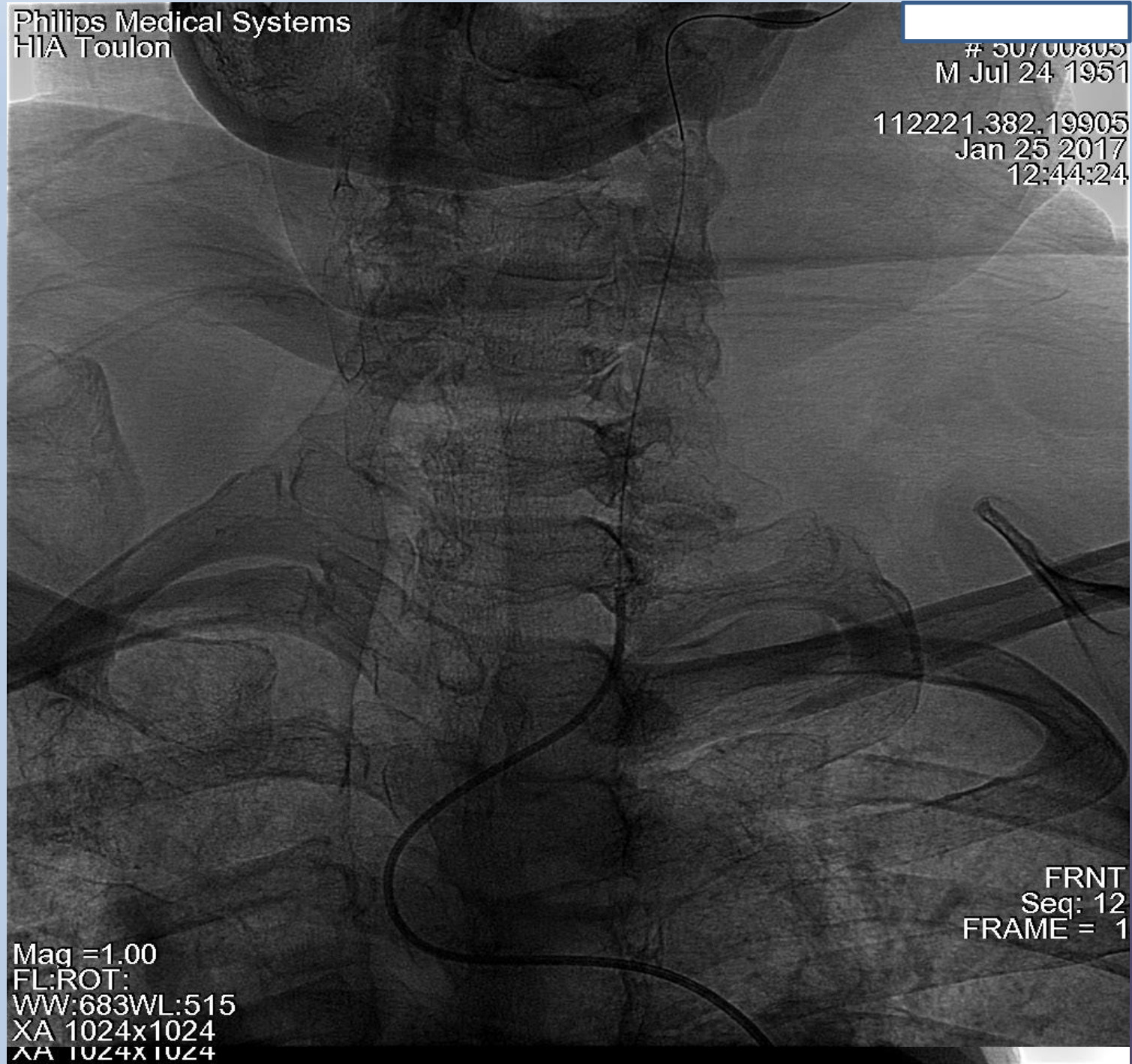
50700805
M Jul 24 1951

112221.382.19905
Jan 25 2017
12:44:24

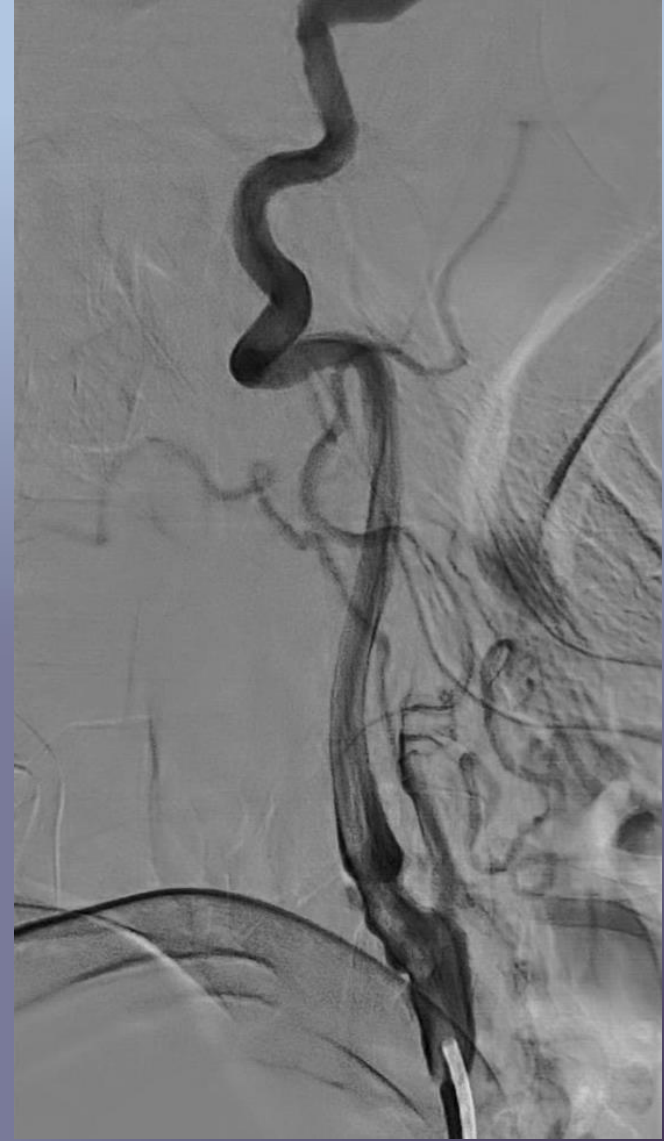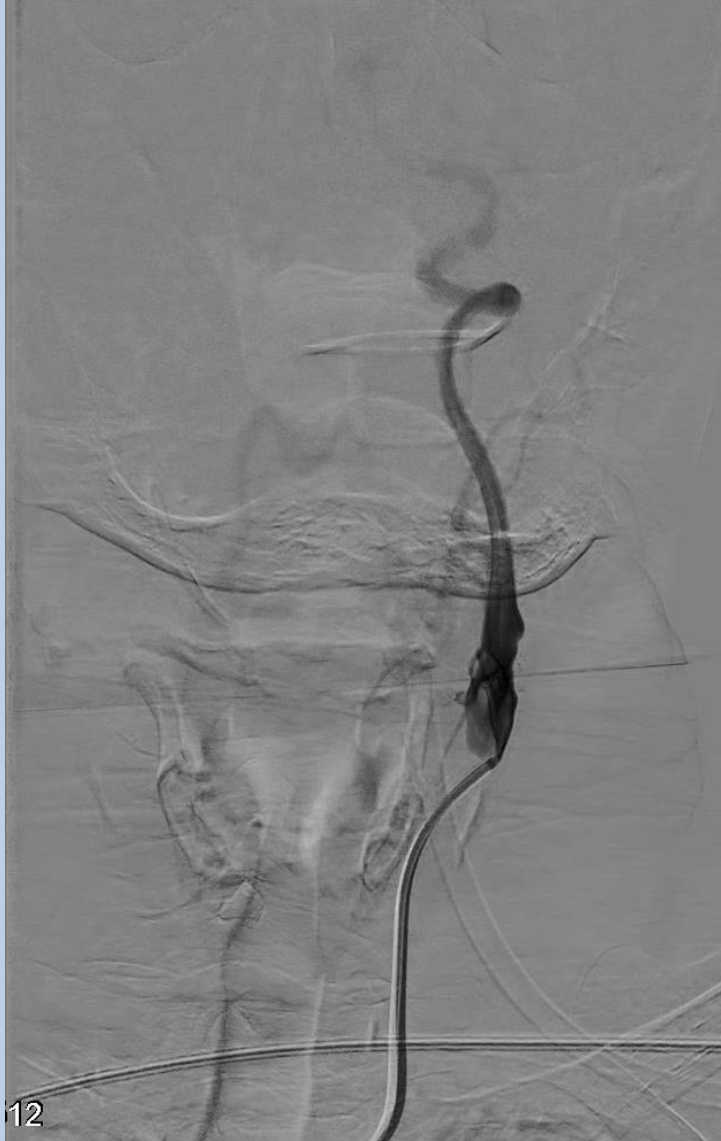Ancrage
par
ballon

Mag =1.00
FL:ROT:
WW:683WL:515
XA 1024x1024
XA 1024x1024

FRNT
Seq: 12
FRAME = 1



E. Georgette, Hémiplégie droite, 75 ans

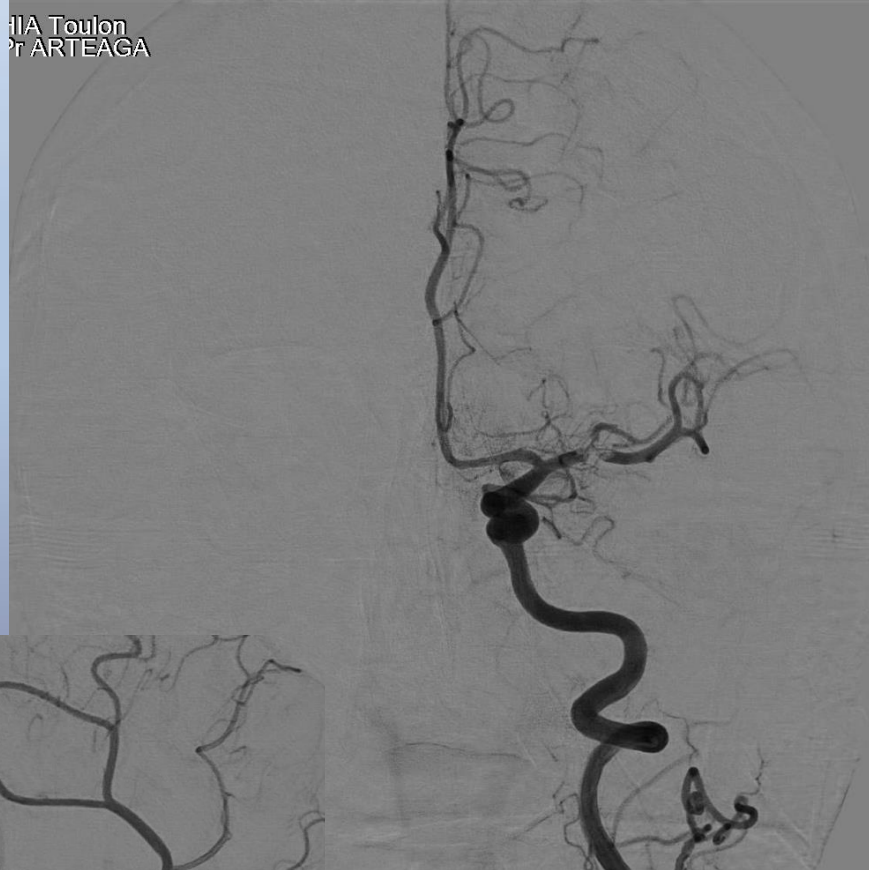

HIA Toulon
Pt ARTEAGA

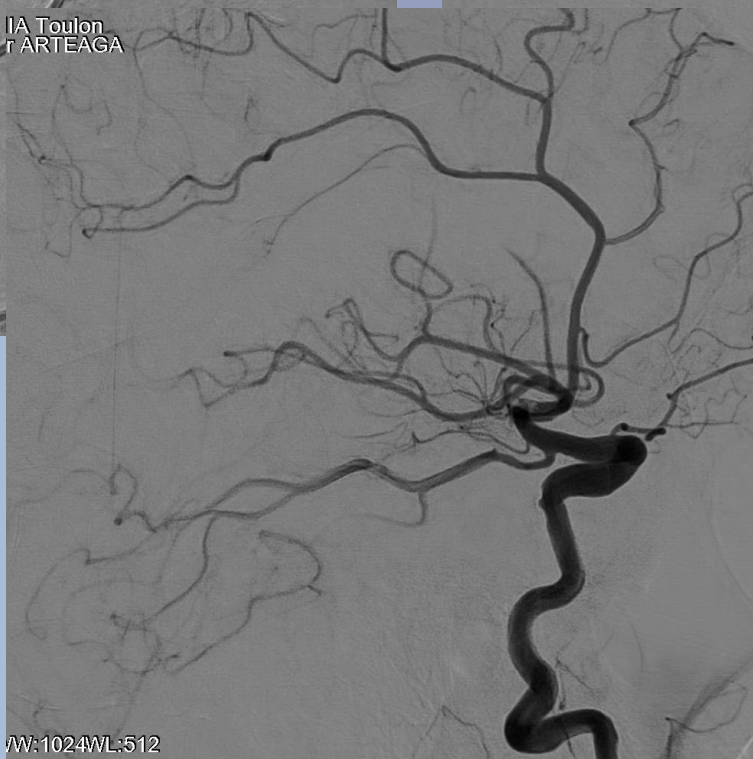

WW:1024WL:512

HIA Toulon
Pt ARTEAGA

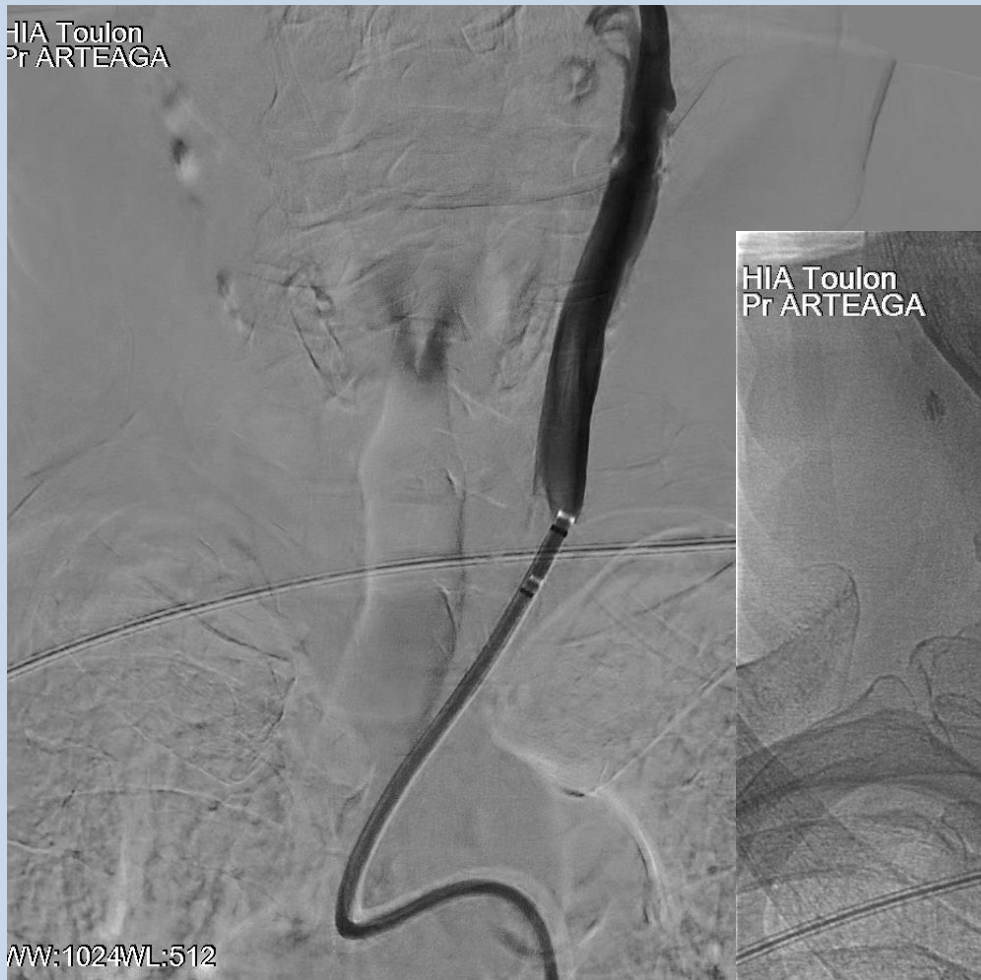

HIA Toulon
Pt ARTEAGA



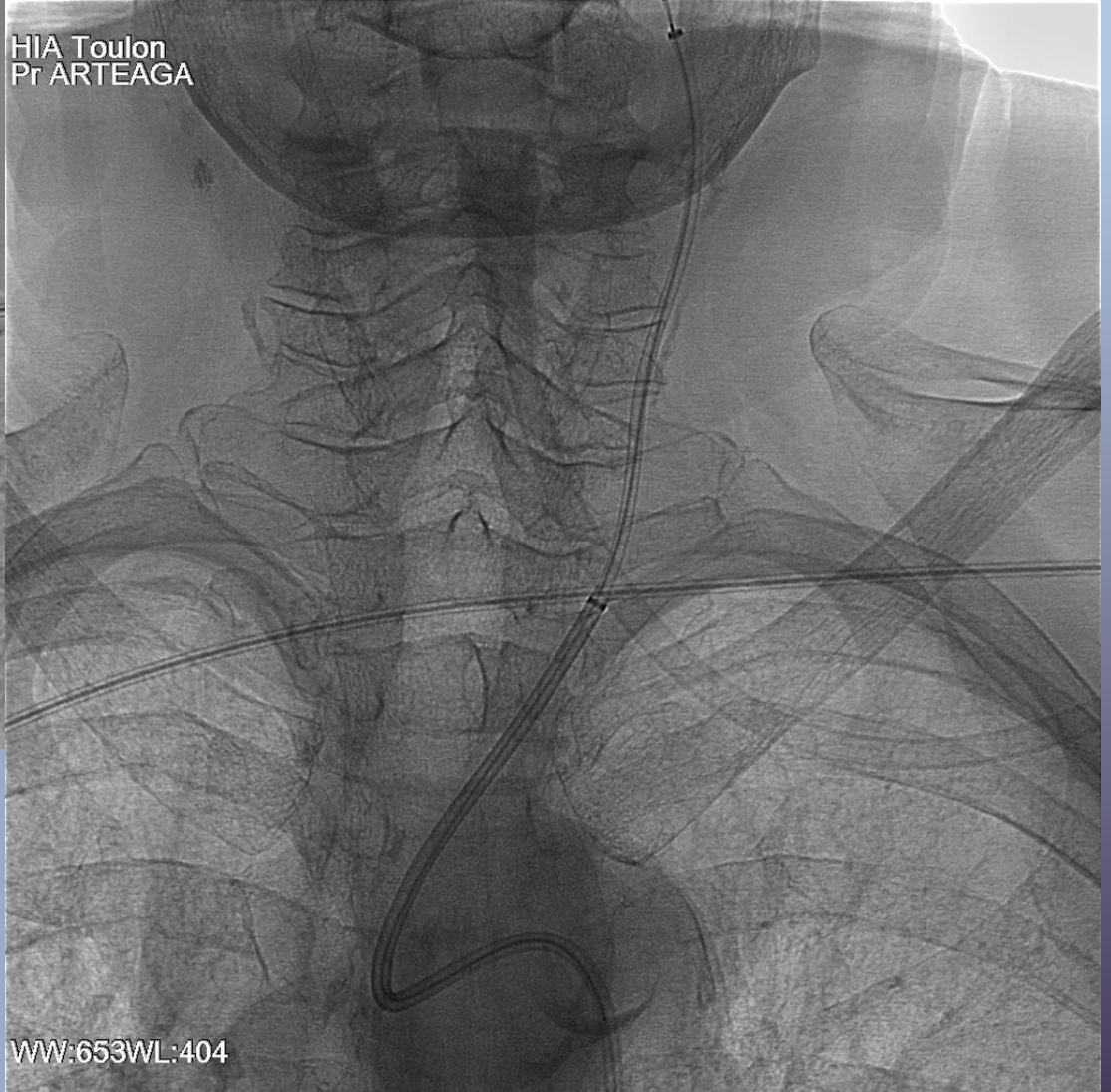
WW:1024WL:512

HIA Toulon
Pr ARTEAGA



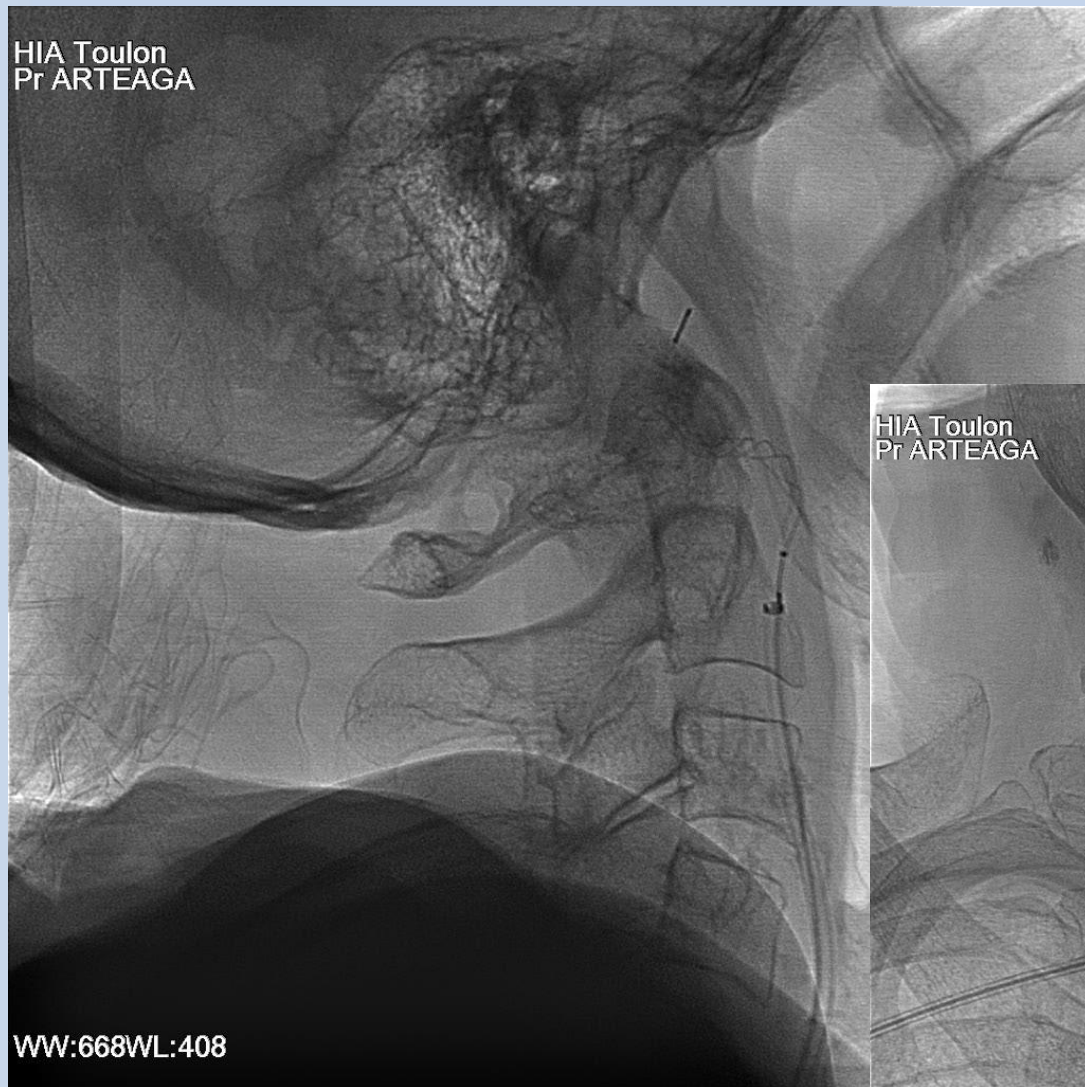WW:1024WL:512

HIA Toulon
Pr ARTEAGA



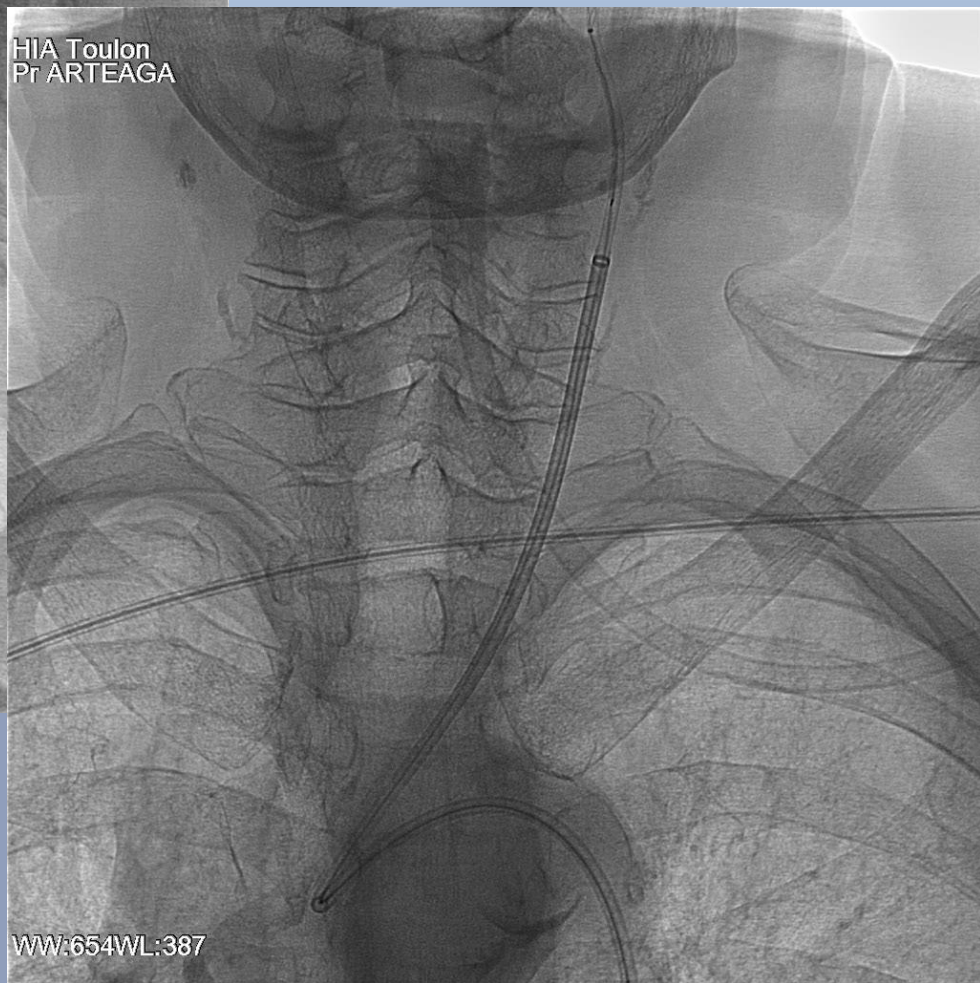WW:653WL:404

HIA Toulon
Pr ARTEAGA



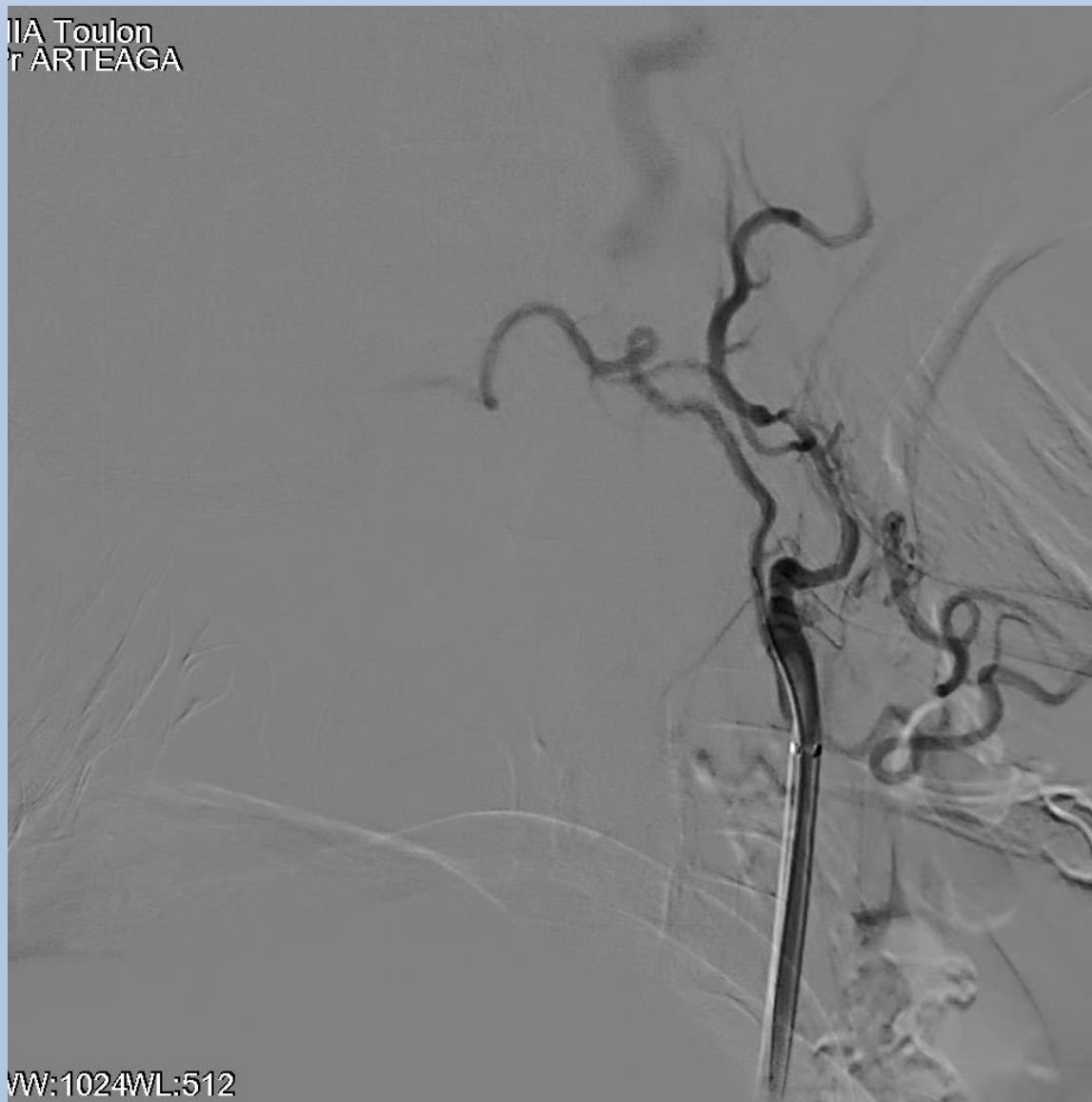WW:668WL:408

HIA Toulon
Pr ARTEAGA



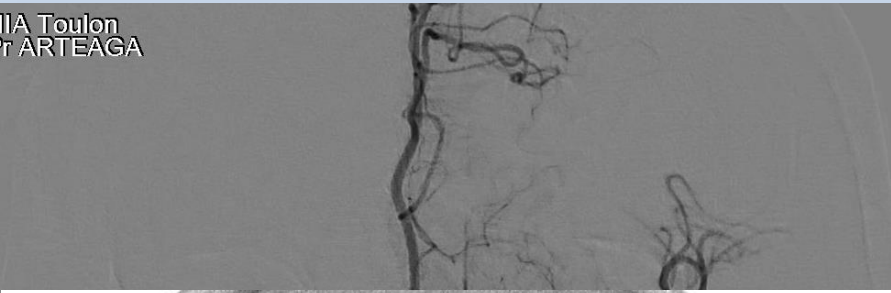
WW:654WL:387

IIA Toulon
r ARTEAGA

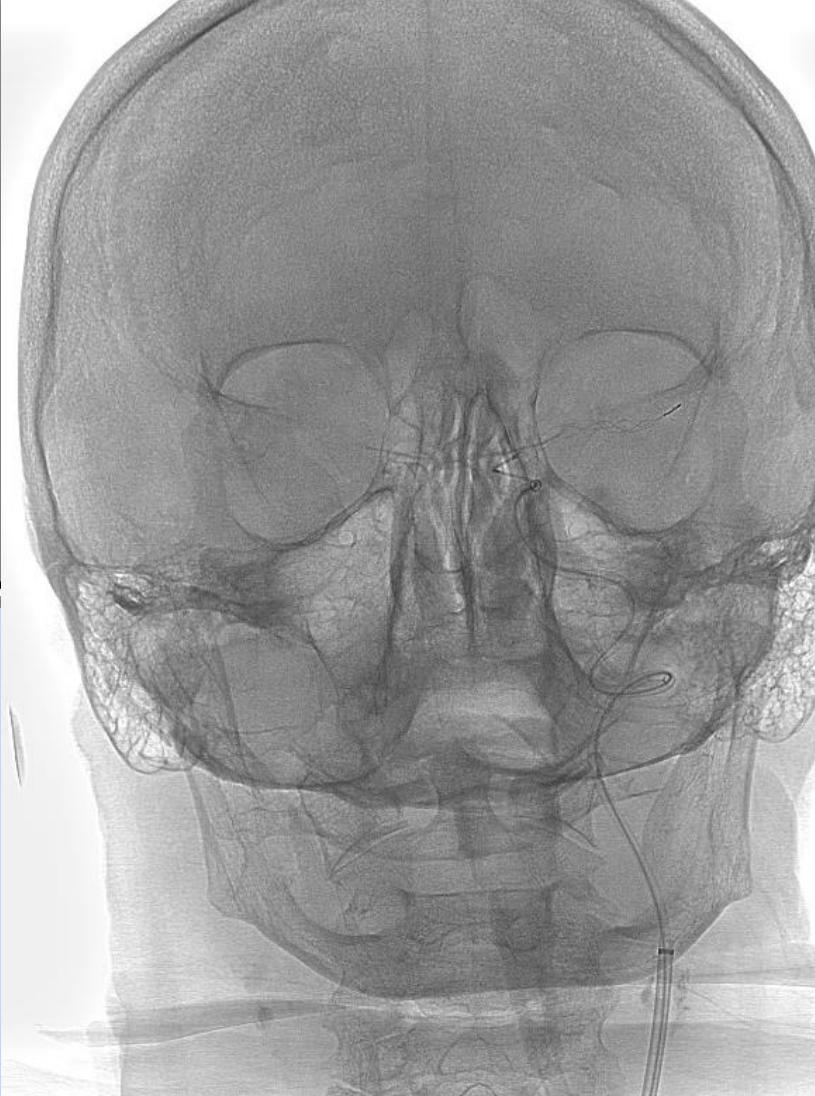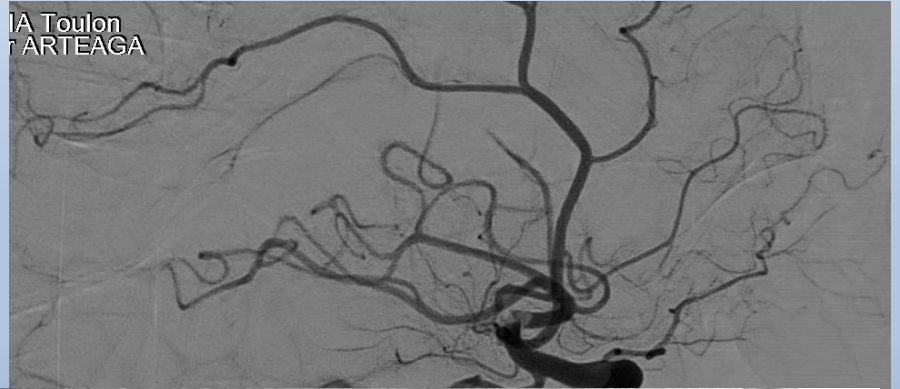


VW:1024WL:512

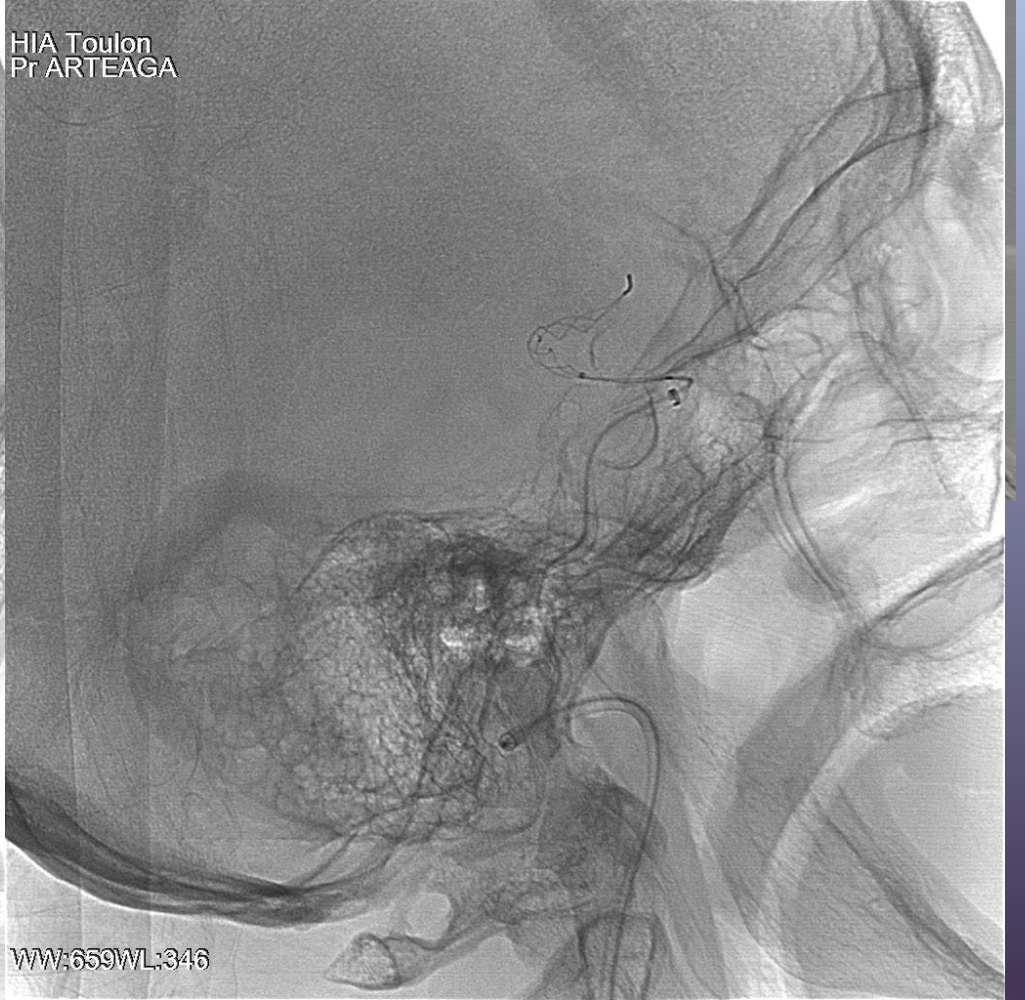HIA Toulon
Pr ARTEAGA



HIA Toulon
Pr ARTEAGA

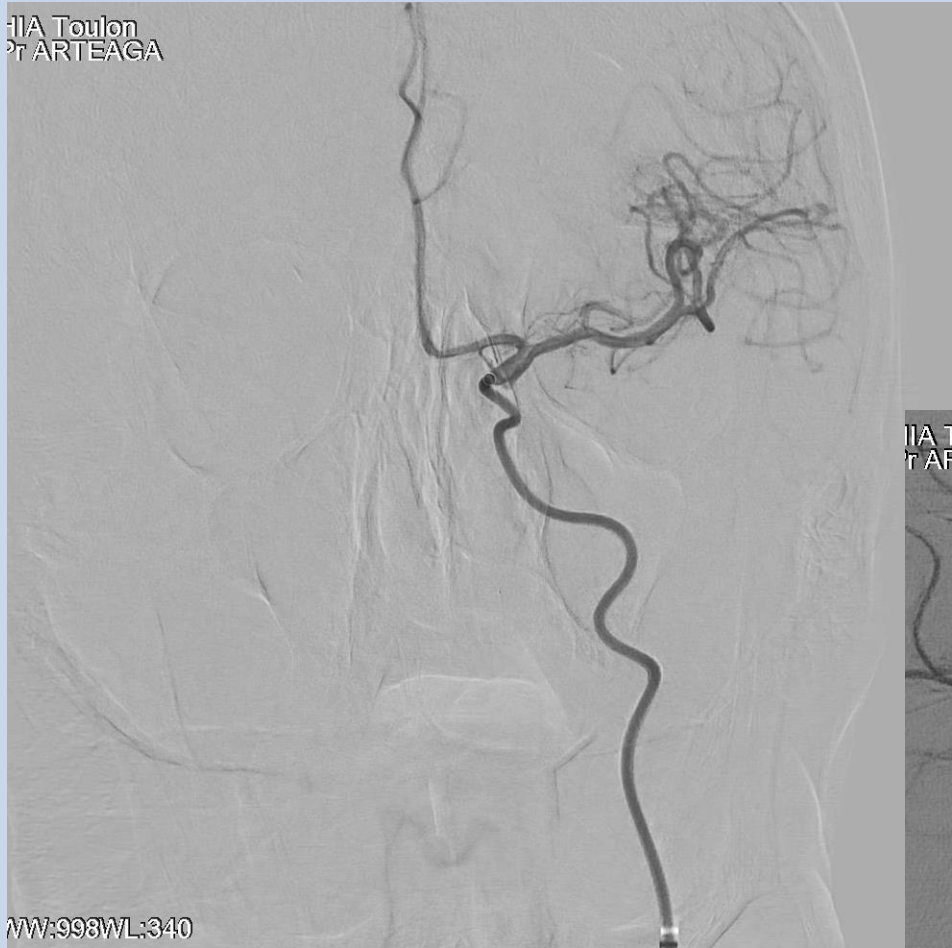

HIA Toulon
Pr ARTEAGA



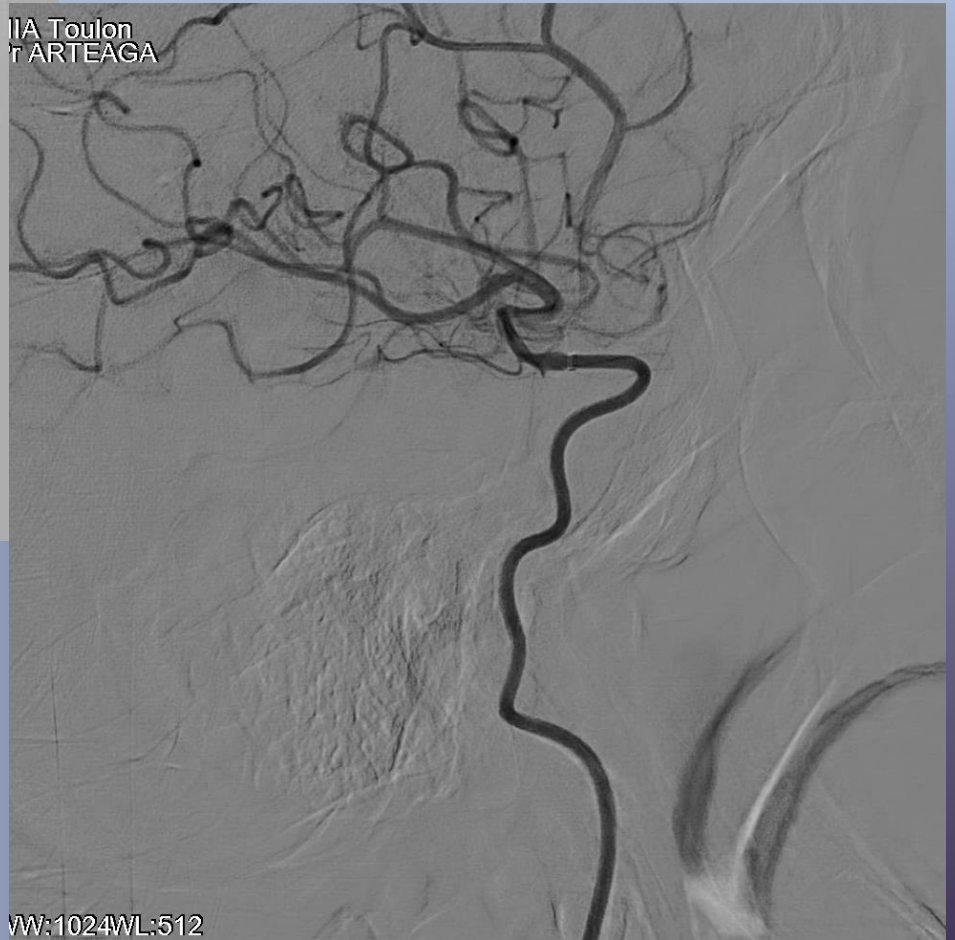WWW:659WL:346

HIA Toulon
Dr ARTEAGA



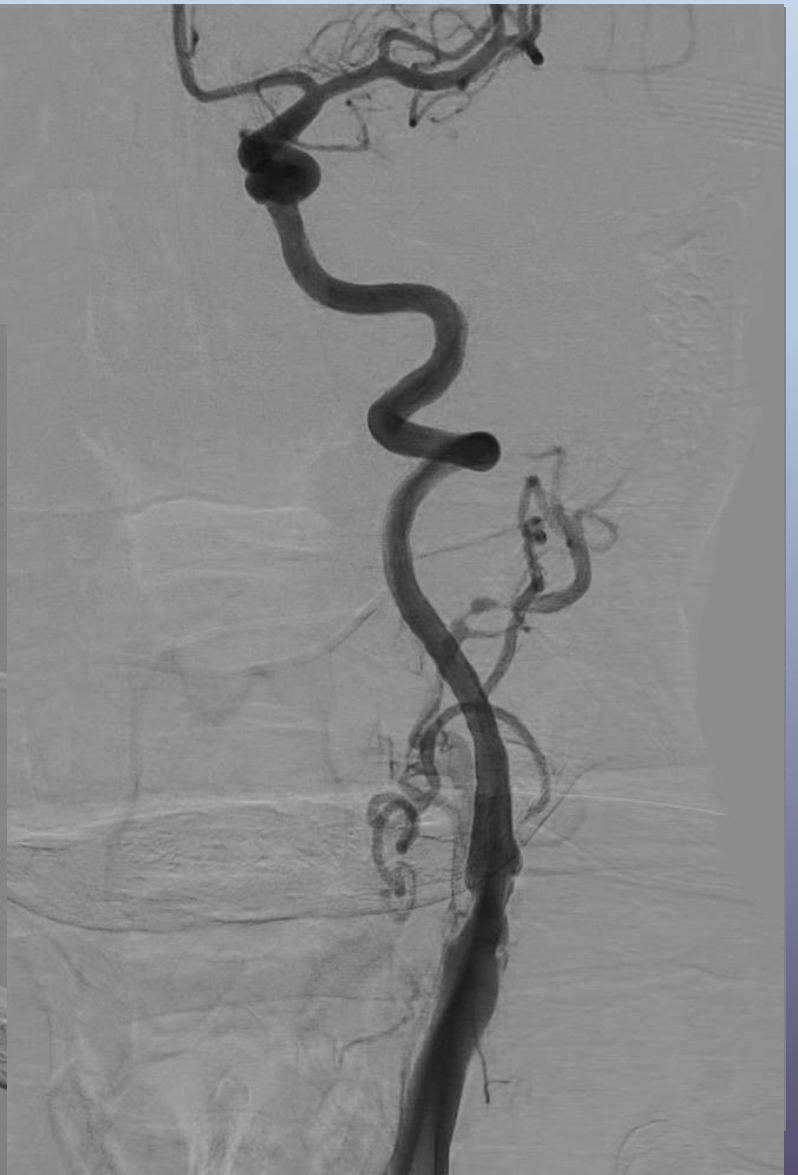WW:998WL:340

HIA Toulon
Dr ARTEAGA

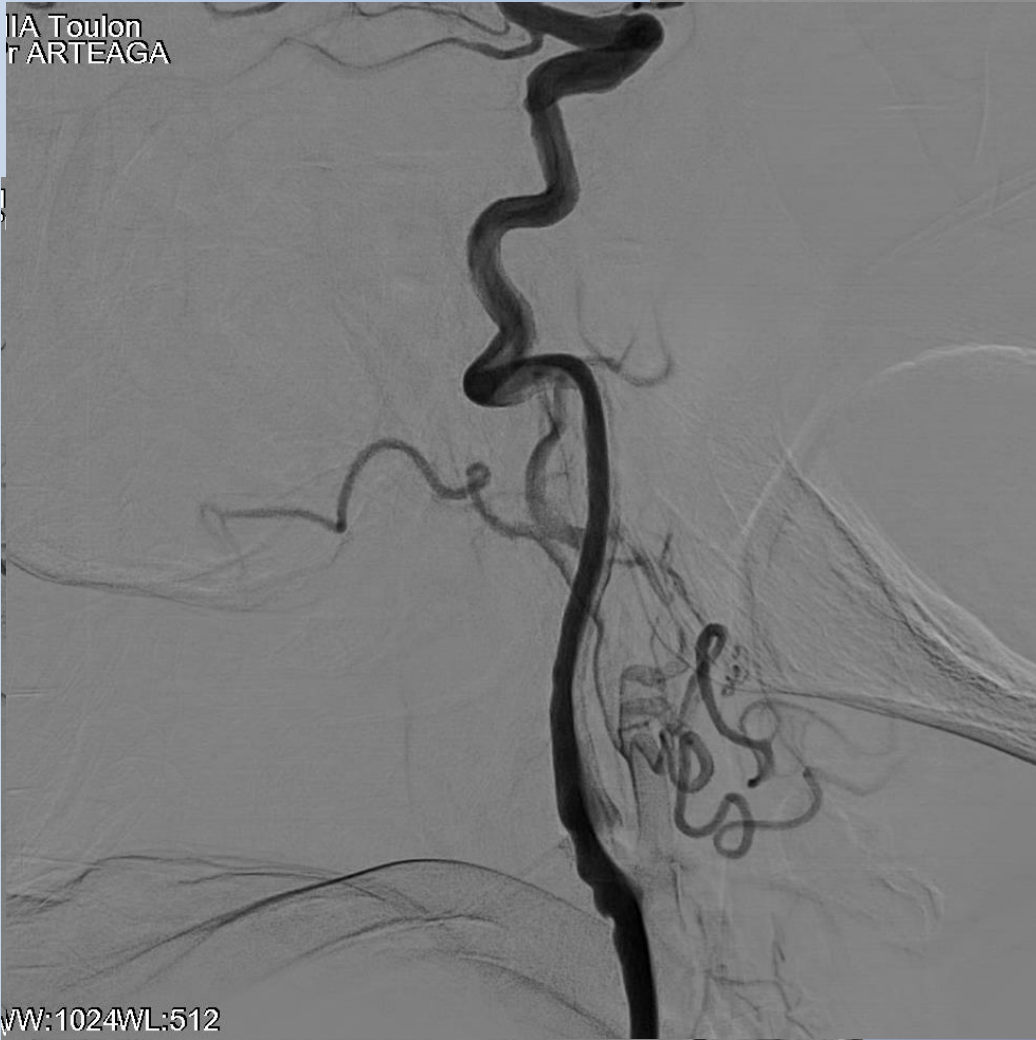

WW:1024WL:512

HIA Toulon
Pr ARTEAGA

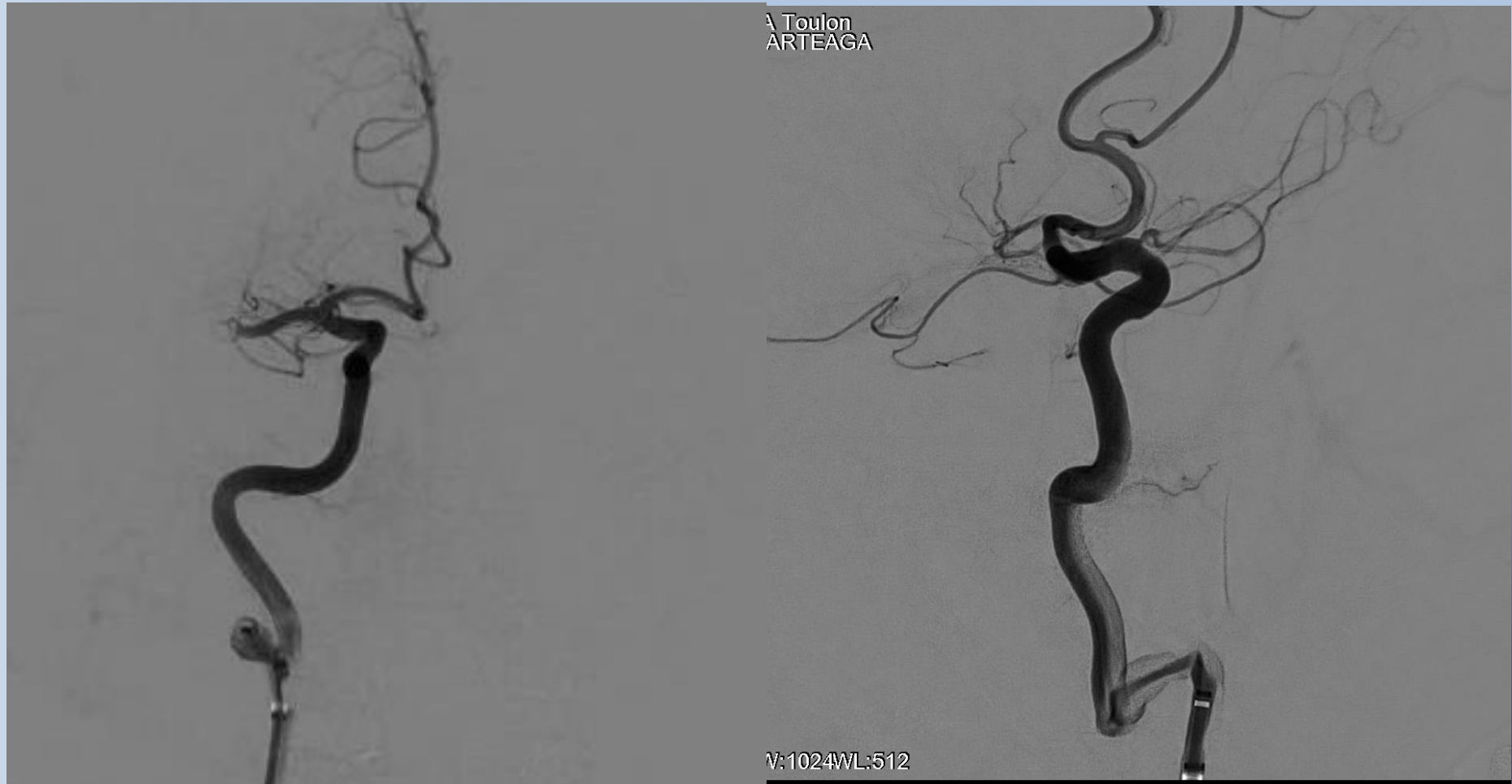

HIA Toulon
Pr ARTEAGA

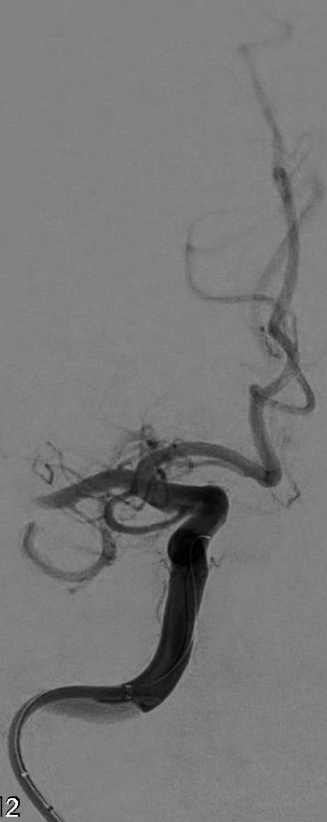


WW:1024WL:512

Ancrage carotidien

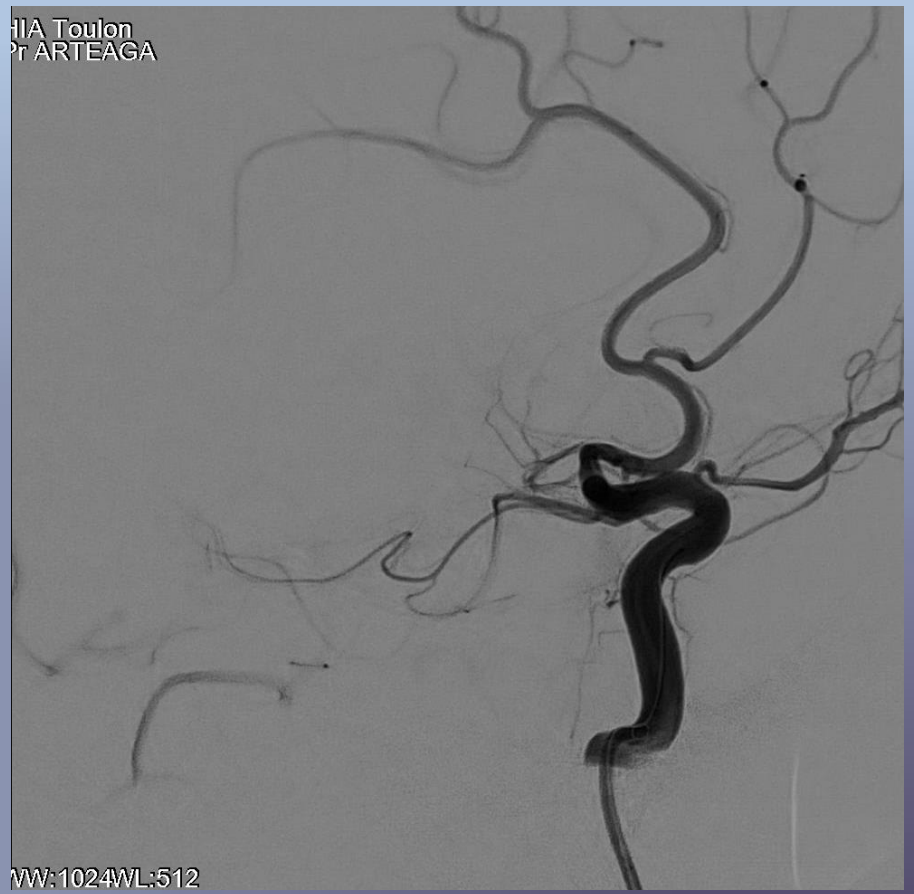

HIA Toulon
Pr ARTEAGA



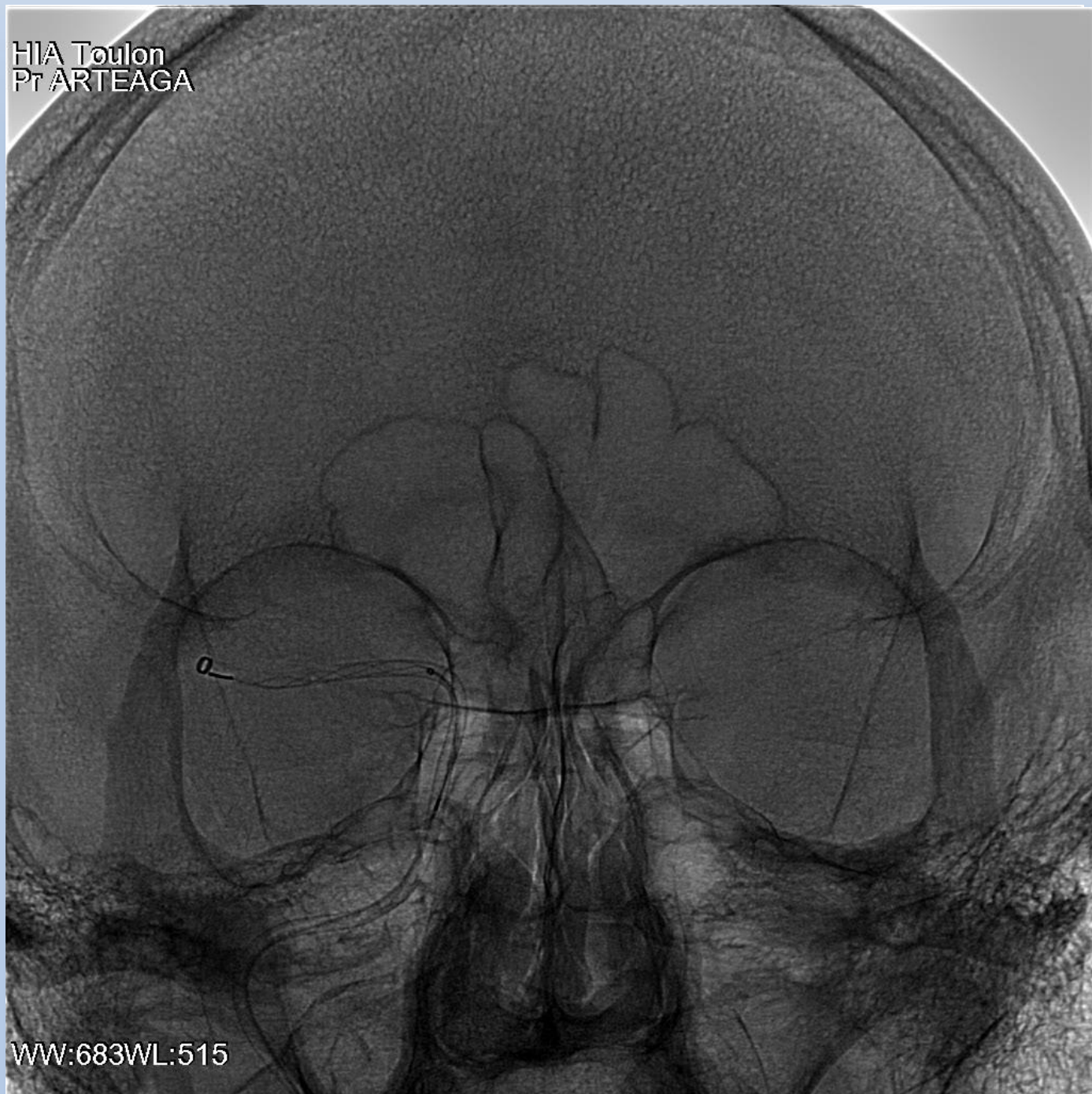WW:1024WL:512

HIA Toulon
Pr ARTEAGA



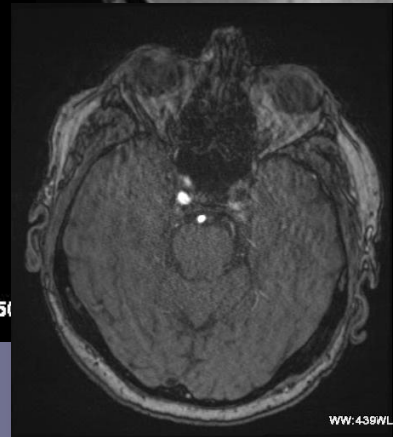
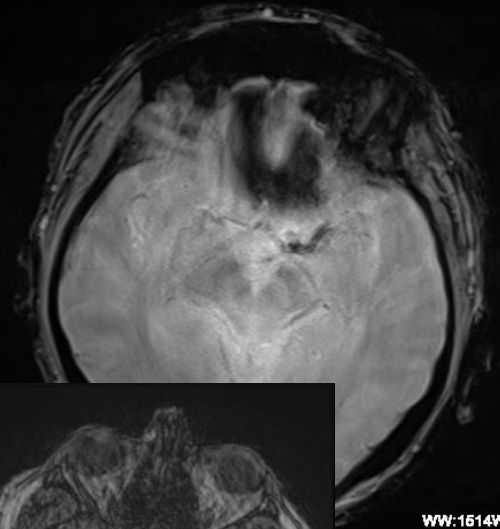
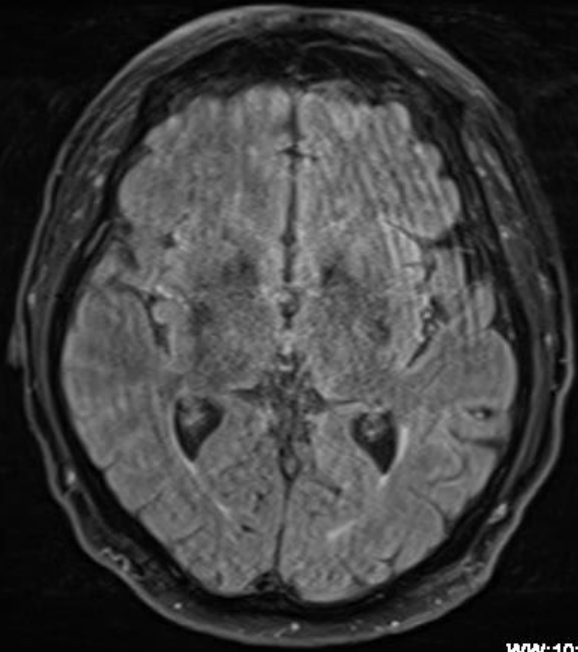
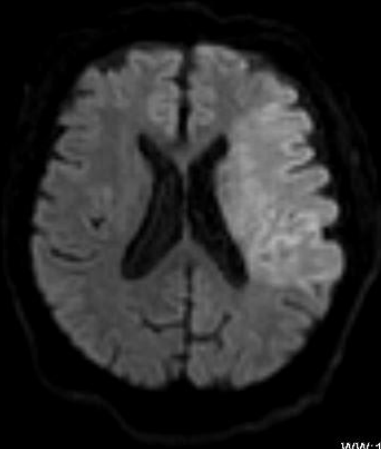
WW:1024WL:512

HIA Toulon
Pt ARTEAGA

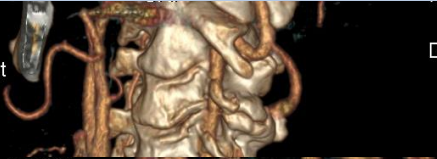


WW:683WL:515

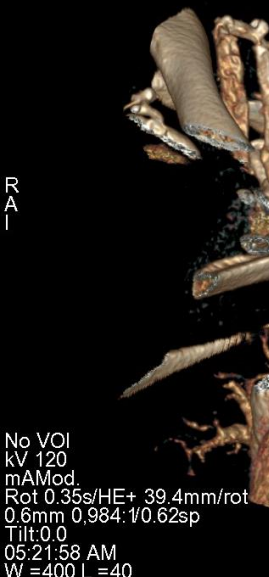Homme 77 ans NIHSS 20, H3



Ex:20953
Se:2 +c
Volume Rendering Front cut
DFOV:26.0cm
STND:/E/AR50

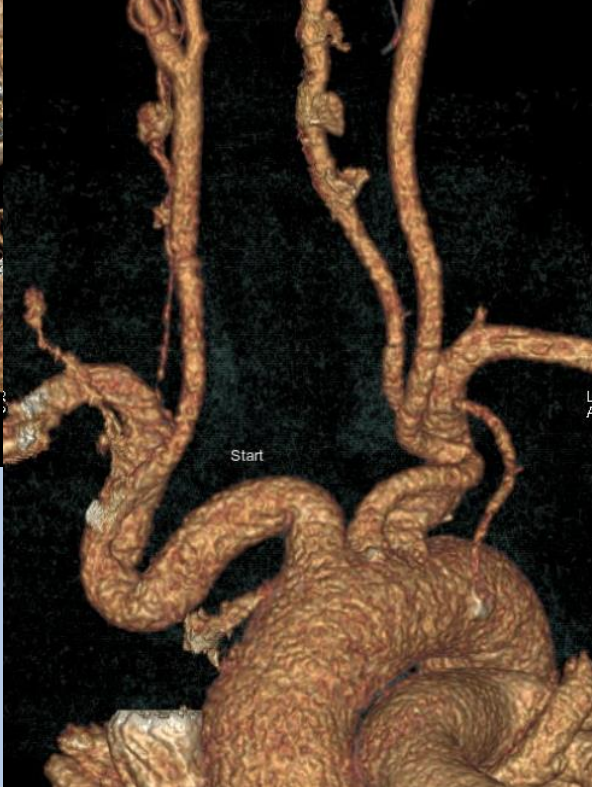

HIA Ste ANNE
M 77 50741907
DoB: Jun 17 1941
Ex:Jan 02 2019



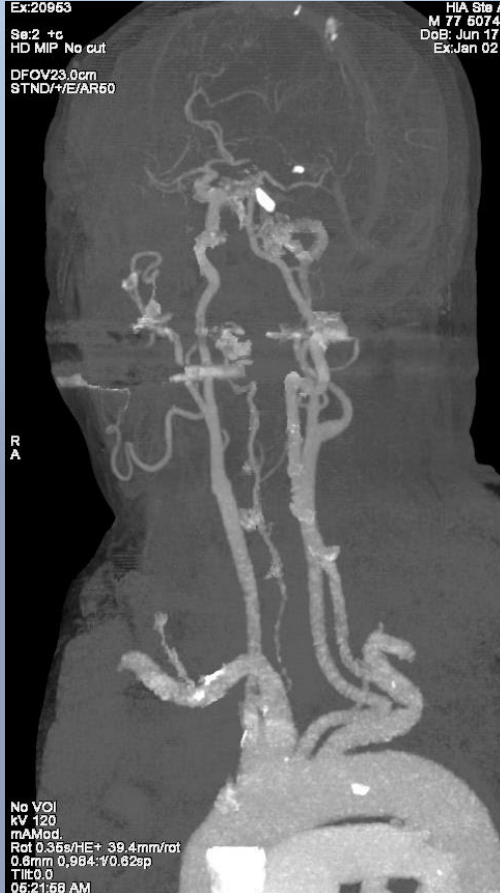Ex:20953
Se:2 +c
Volume Rendering No cut
DFOV:14.9cm
STND:/E/AR50

HIA Ste ANNE
M 77 50741907
DoB: Jun 17 1941
Ex:Jan 02 2019



No VOI
kV 120
mAMod.
Rot 0.35s/HE+ 39.4mm/rot
0.6mm 0.984:1/0.62sp
Tilt:0.0
05:21:58 AM
W =400 L =40

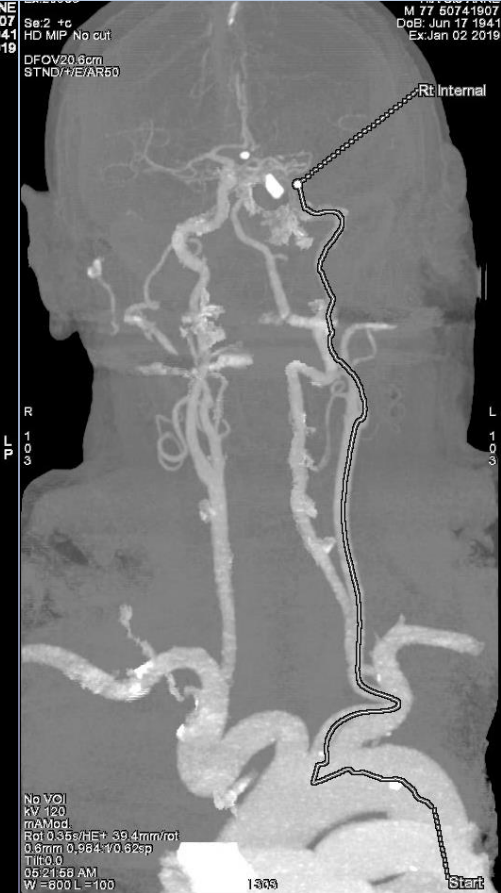Ex:20953
Se:2 +c
HD MIP No cut
DFOV:23.0cm
STND:/E/AR50



HIA Ste ANNE
M 77 50741907
DoB: Jun 17 1941
Ex:Jan 02 2019

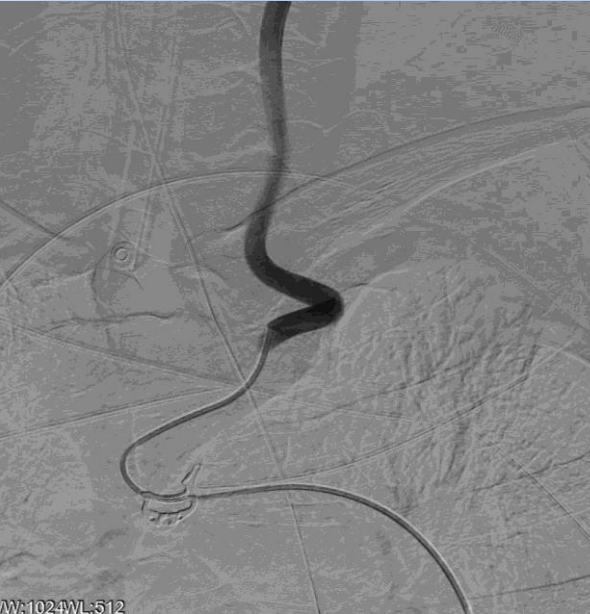No VOI
kV 120
mAMod.
Rot 0.35s/HE+ 39.4mm/rot
0.6mm 0.984:1/0.62sp
Tilt:0.0
05:21:58 AM

Ex:20953
Se:2 +c
HD MIP No cut
DFOV:20.8cm
STND:/E/AR50

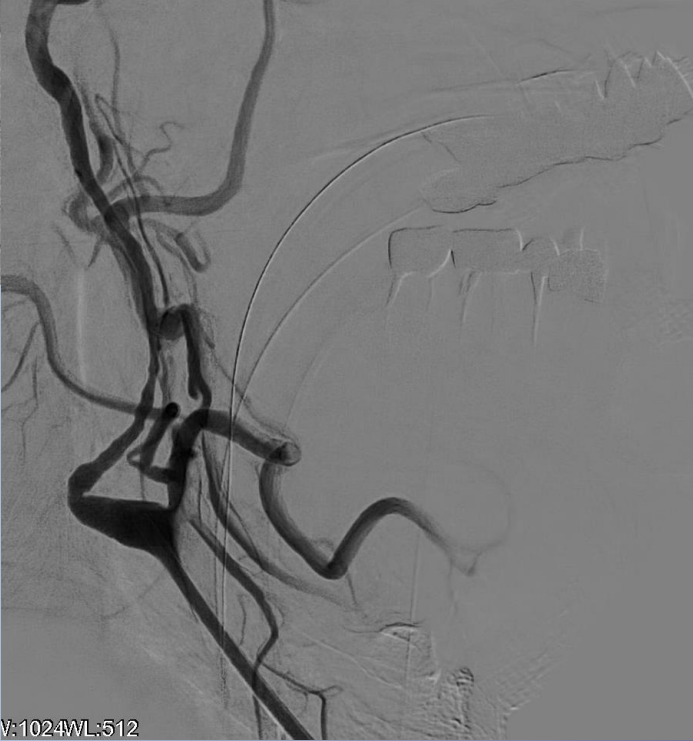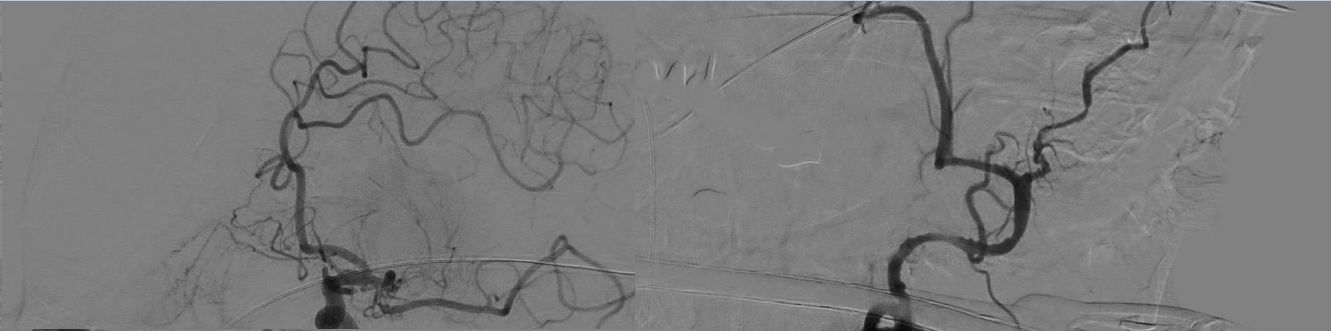


M 77 50741907
DoB: Jun 17 1941
Ex:Jan 02 2019

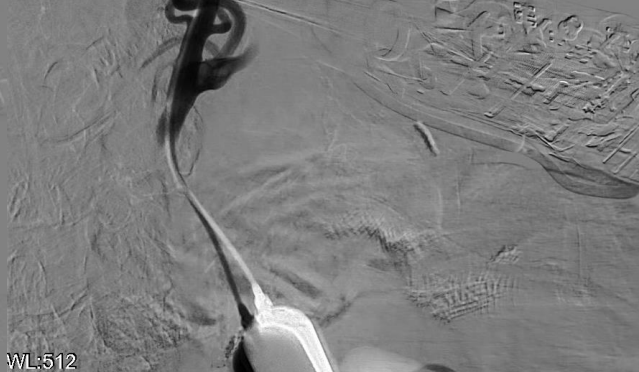No VOI
kV 120
mAMod.
Rot 0.35s/HE+ 39.4mm/rot
0.6mm 0.984:1/0.62sp
Tilt:0.0
05:21:58 AM
W =800 L =100



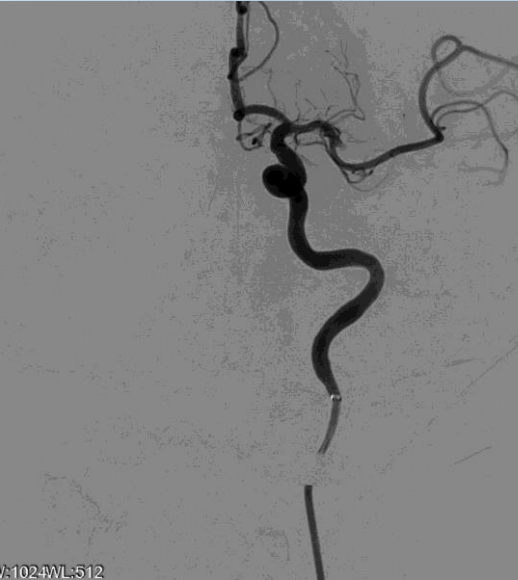W:1024WL:512



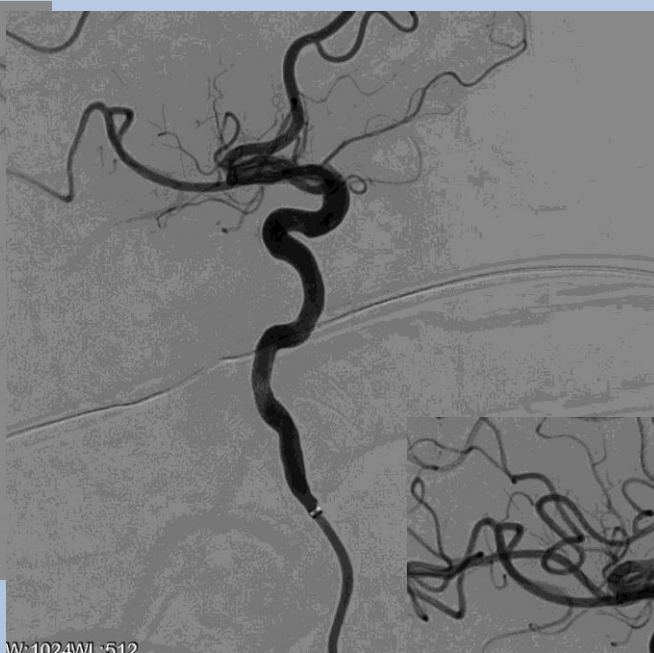V:1024WL:512



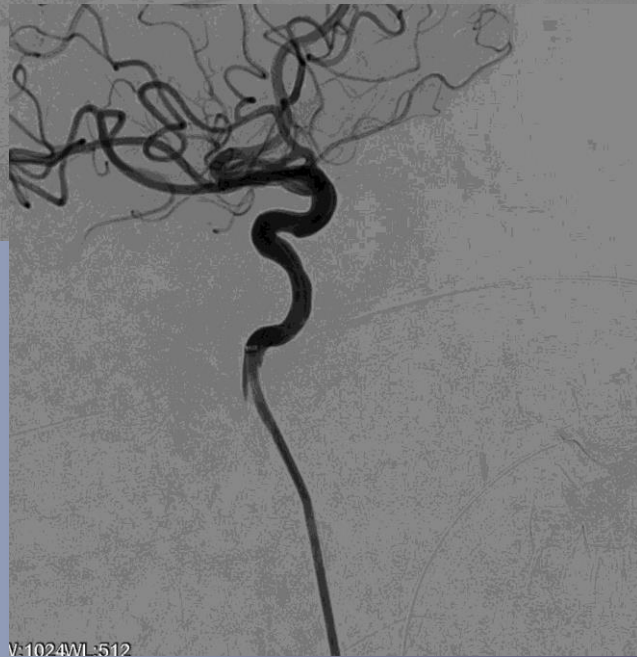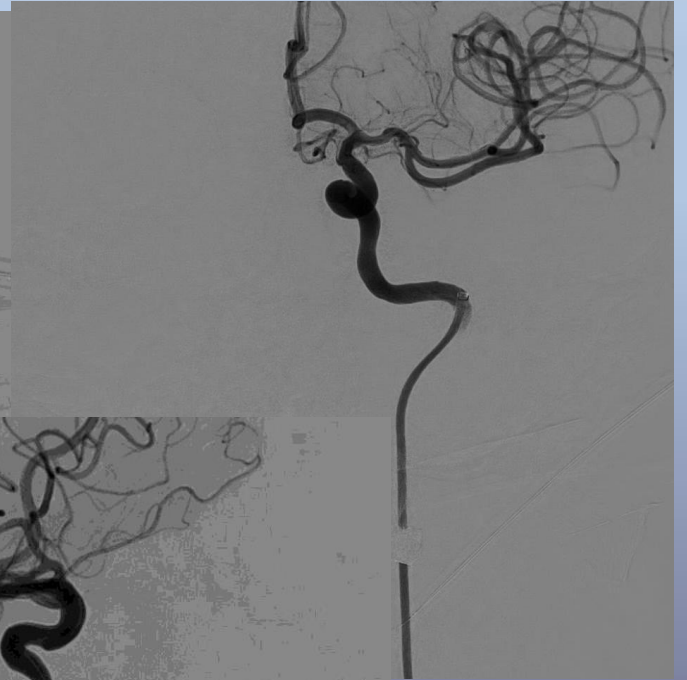
WL:512



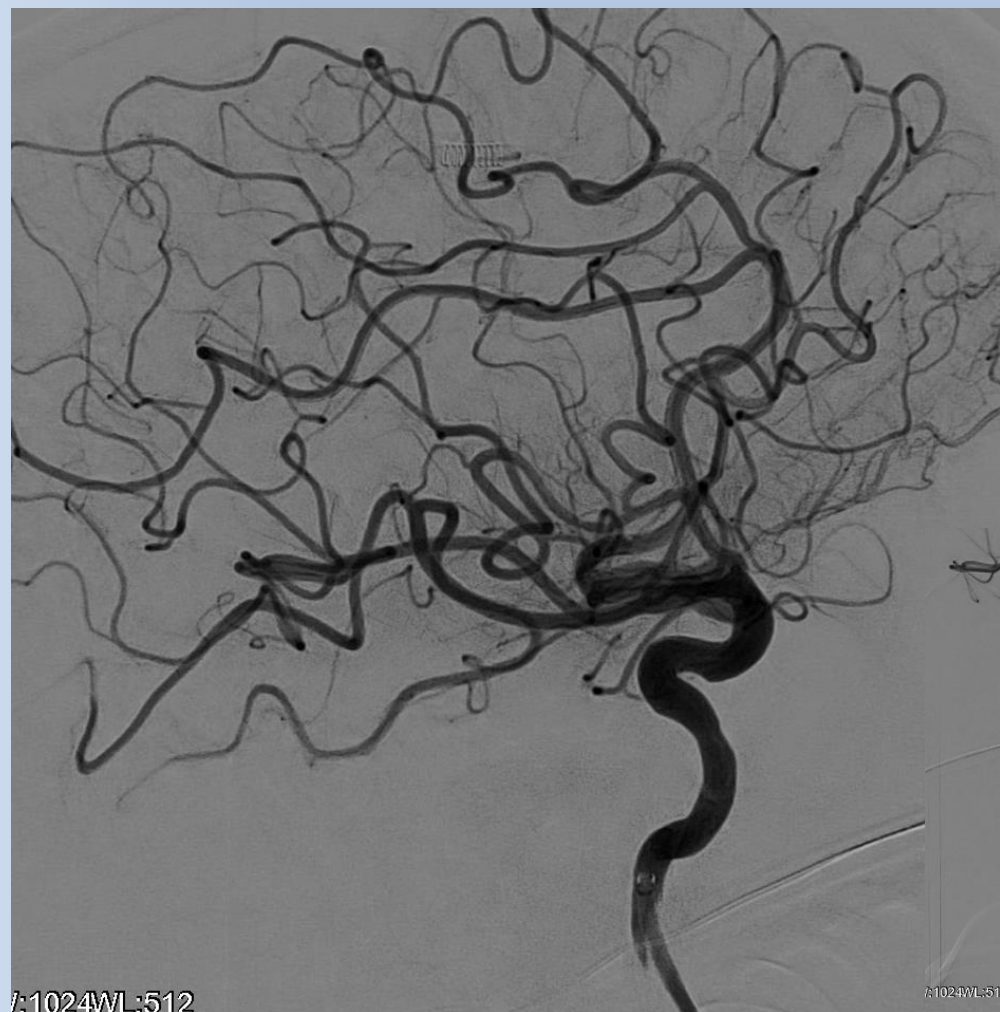V:1024WL:512



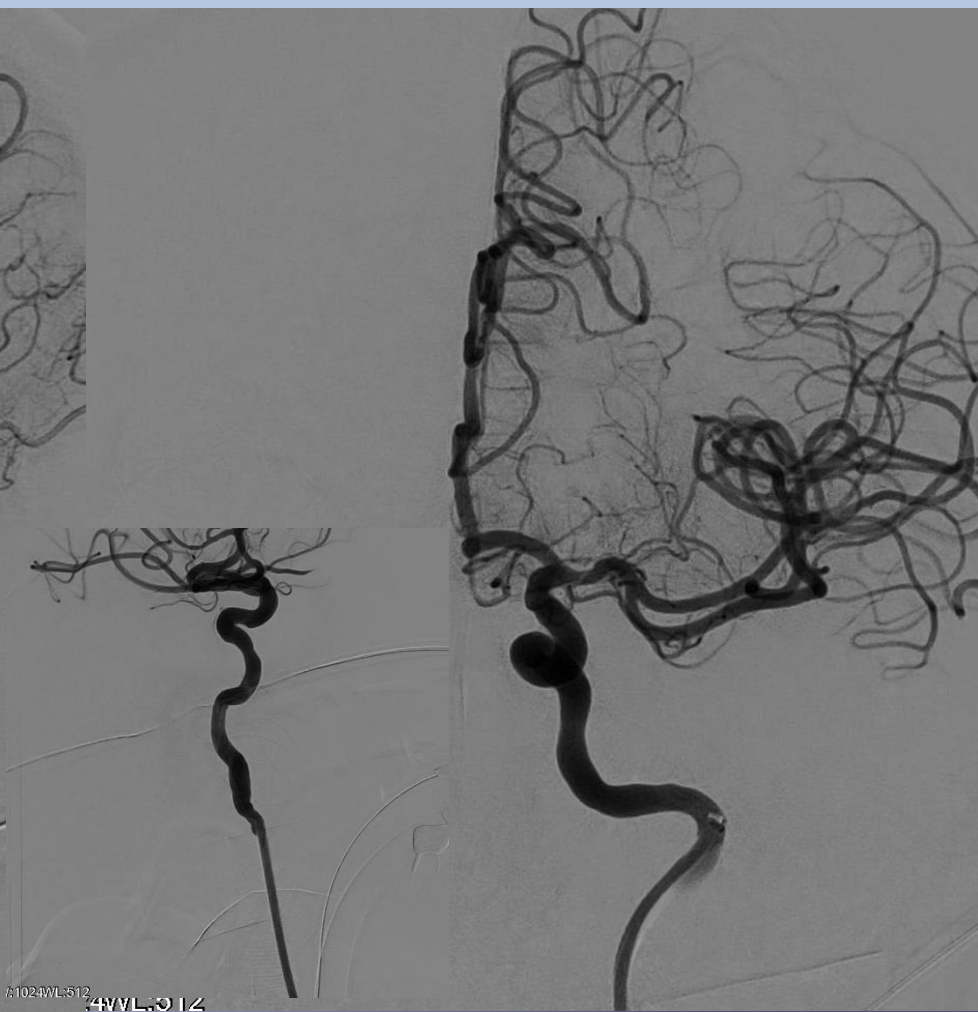
WL:1024WL:512



V:1024WL:512

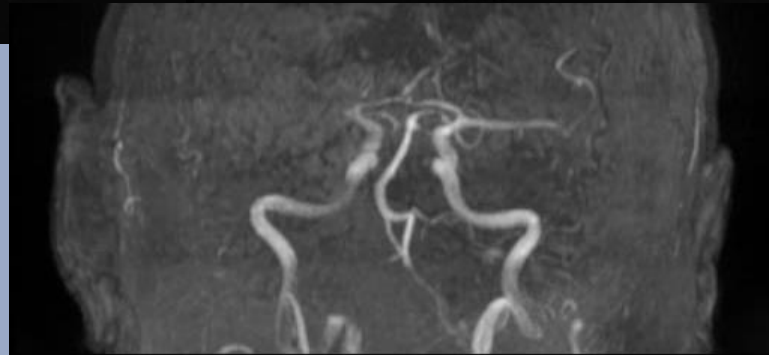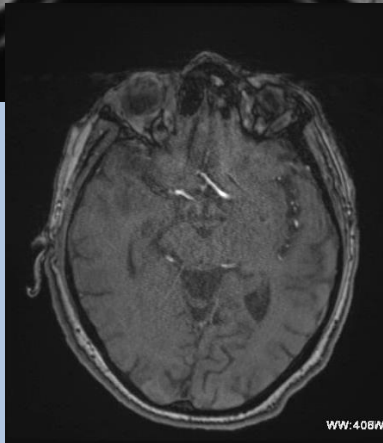
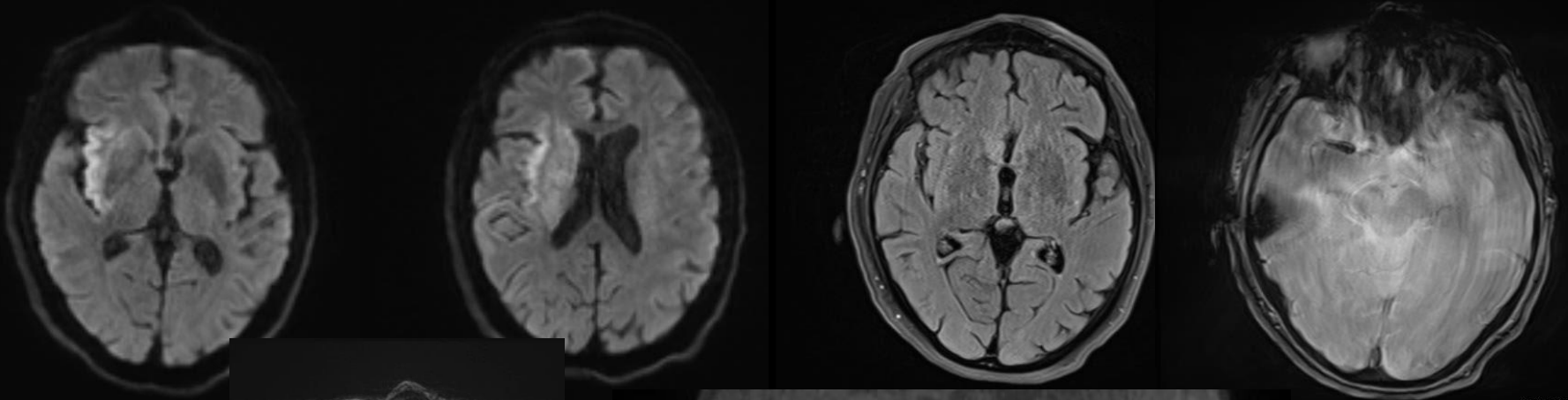


7:1024WL:512



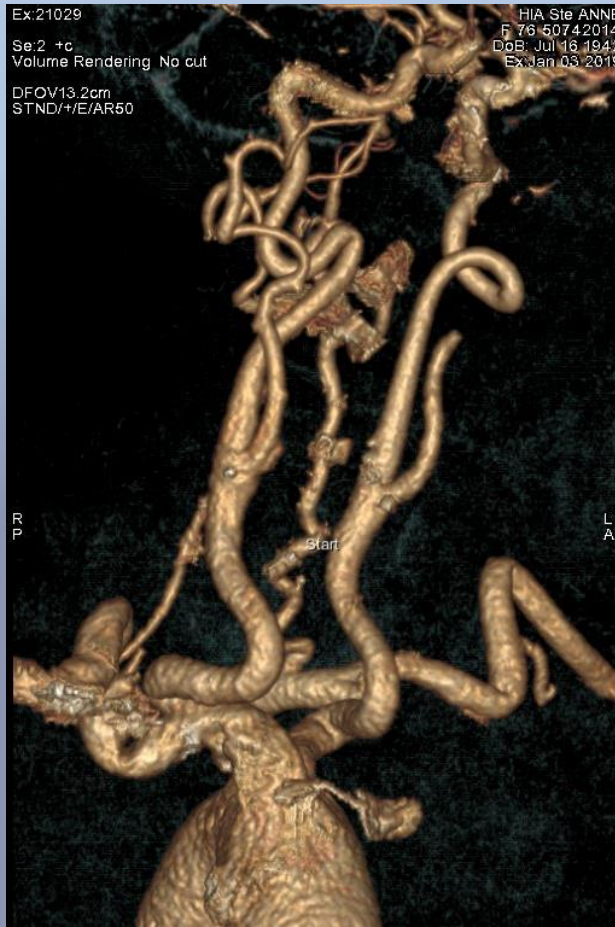
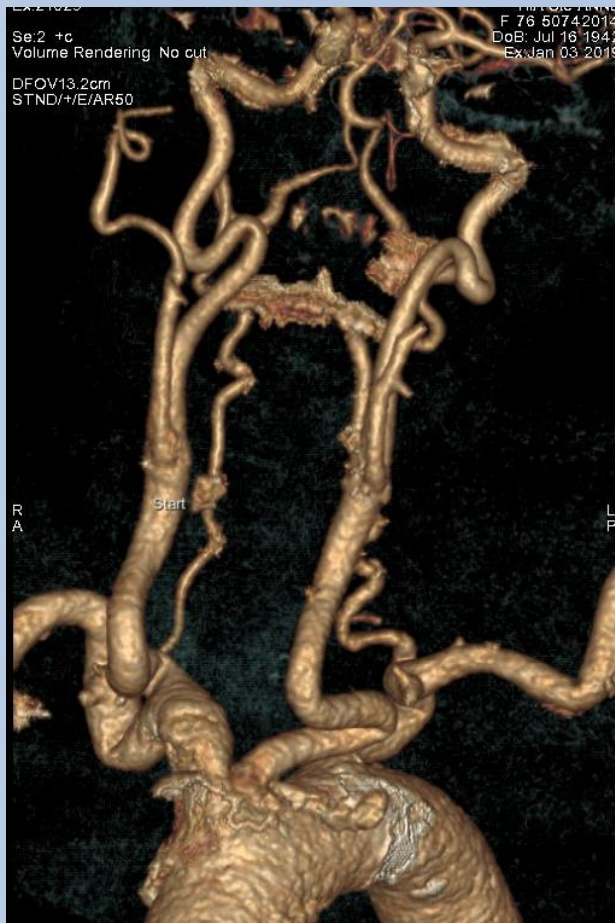7:1024WL:512
7:4WL:512

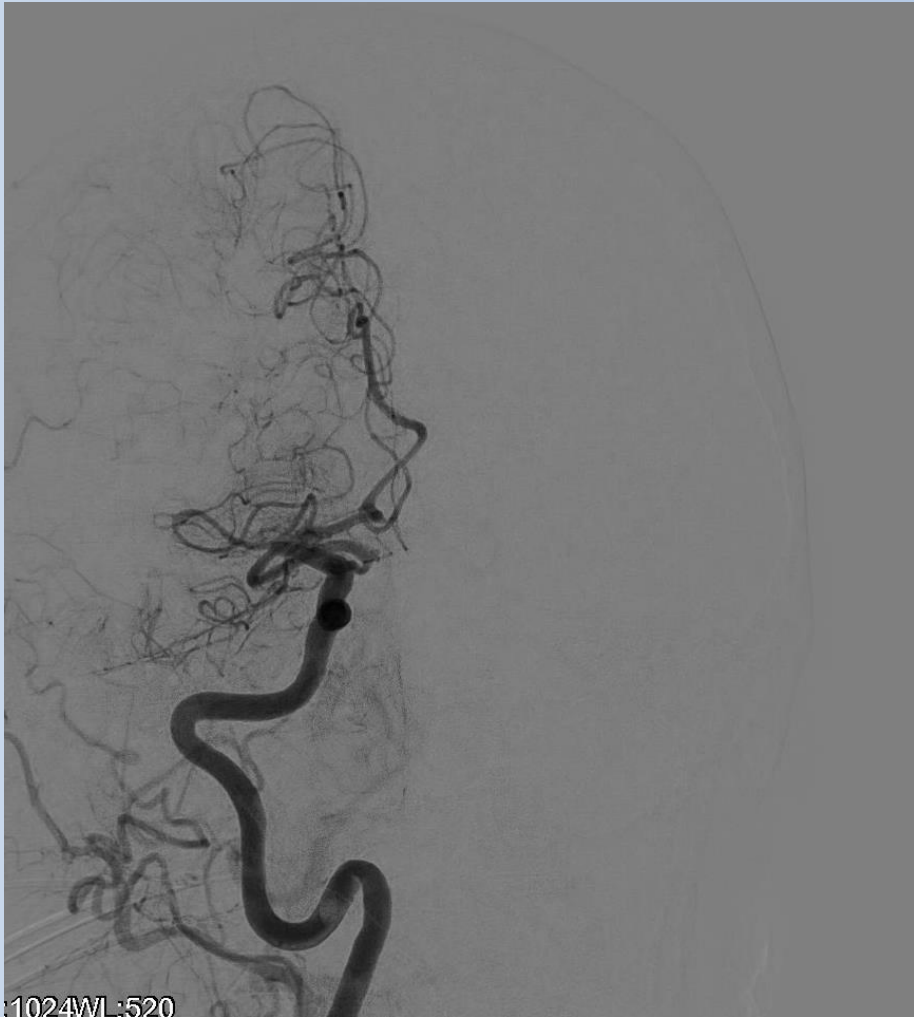
Femme 76 ans, H3, NIHSS 14



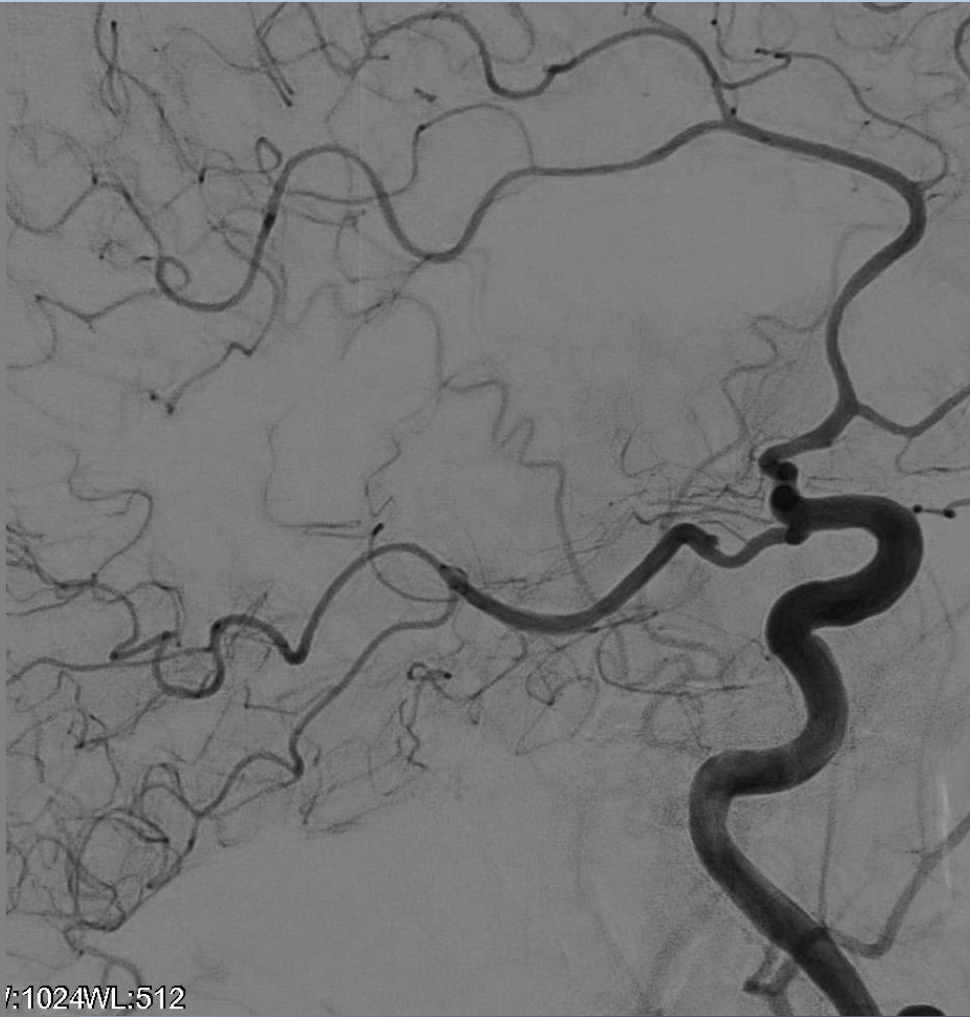
WW-1466WL-713

WW-408W

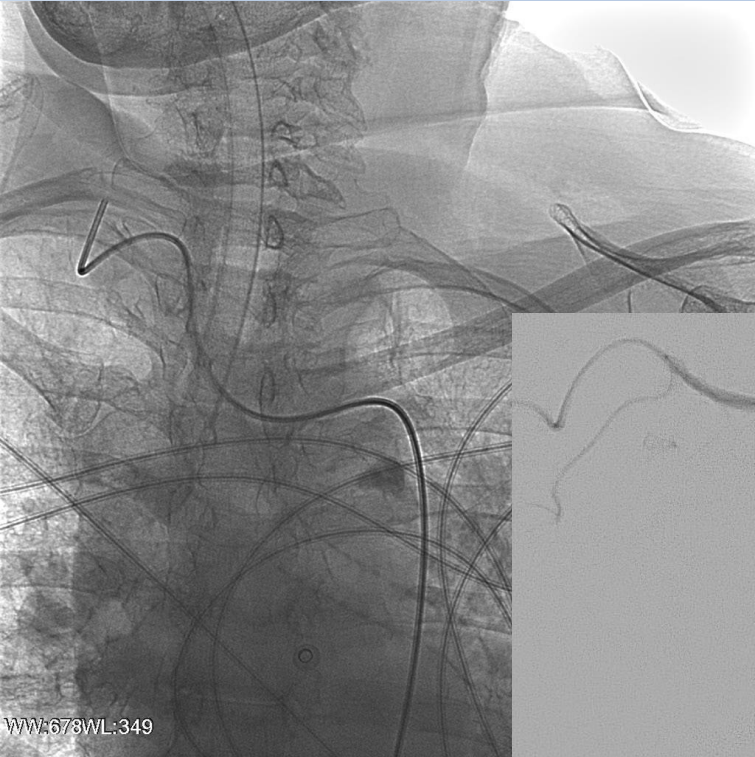




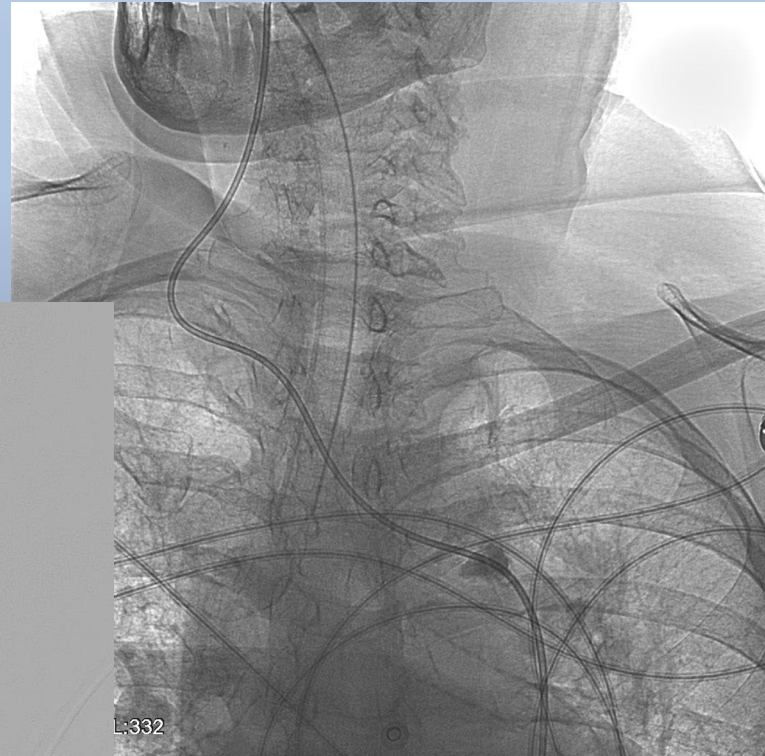1024WL:520



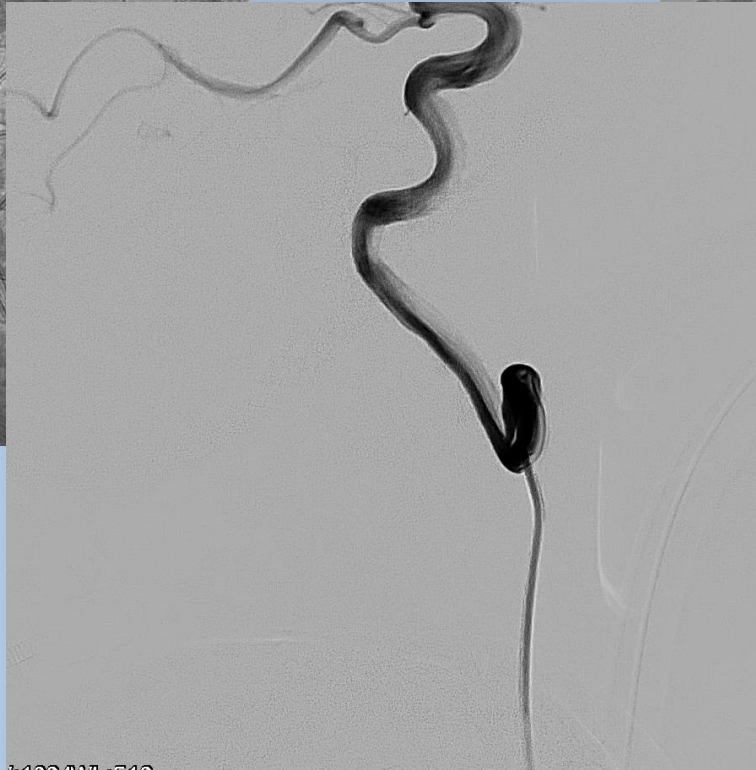1024WL:512



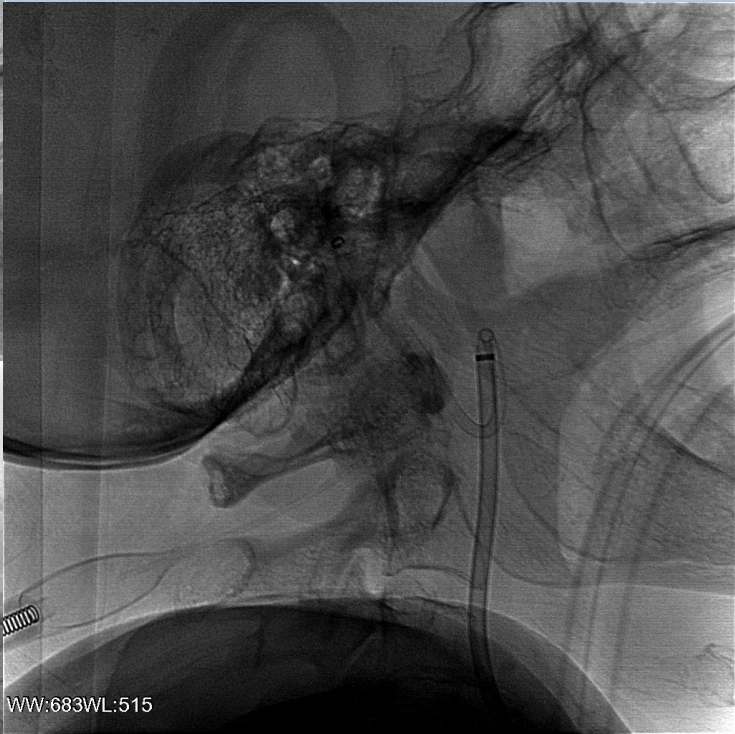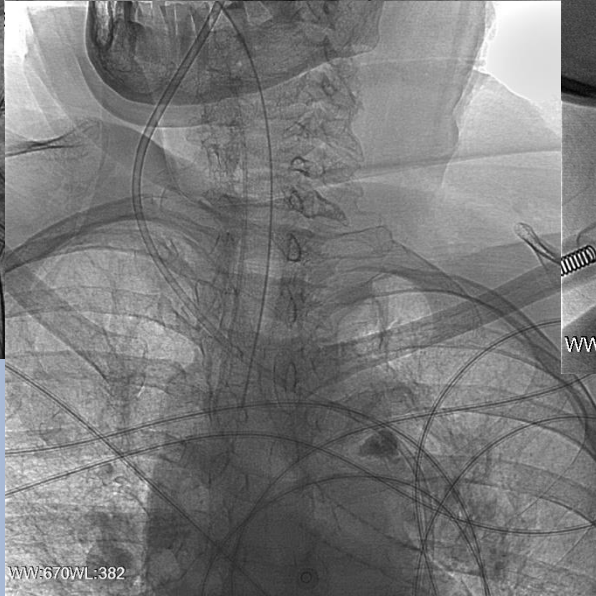
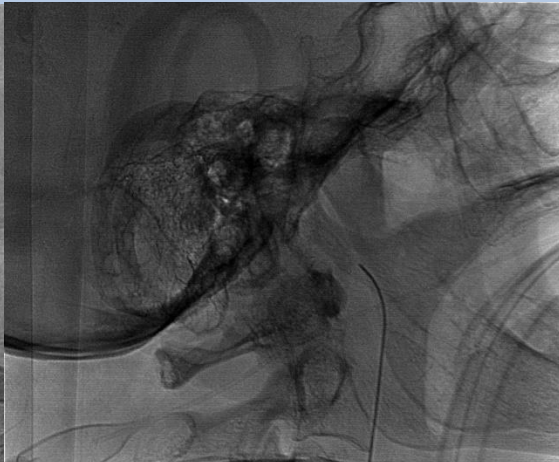
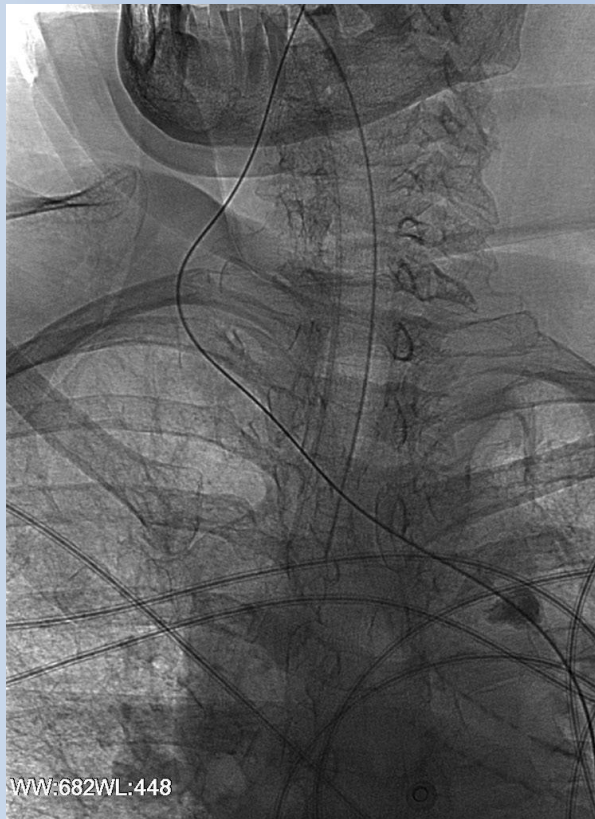WW:673WL:349



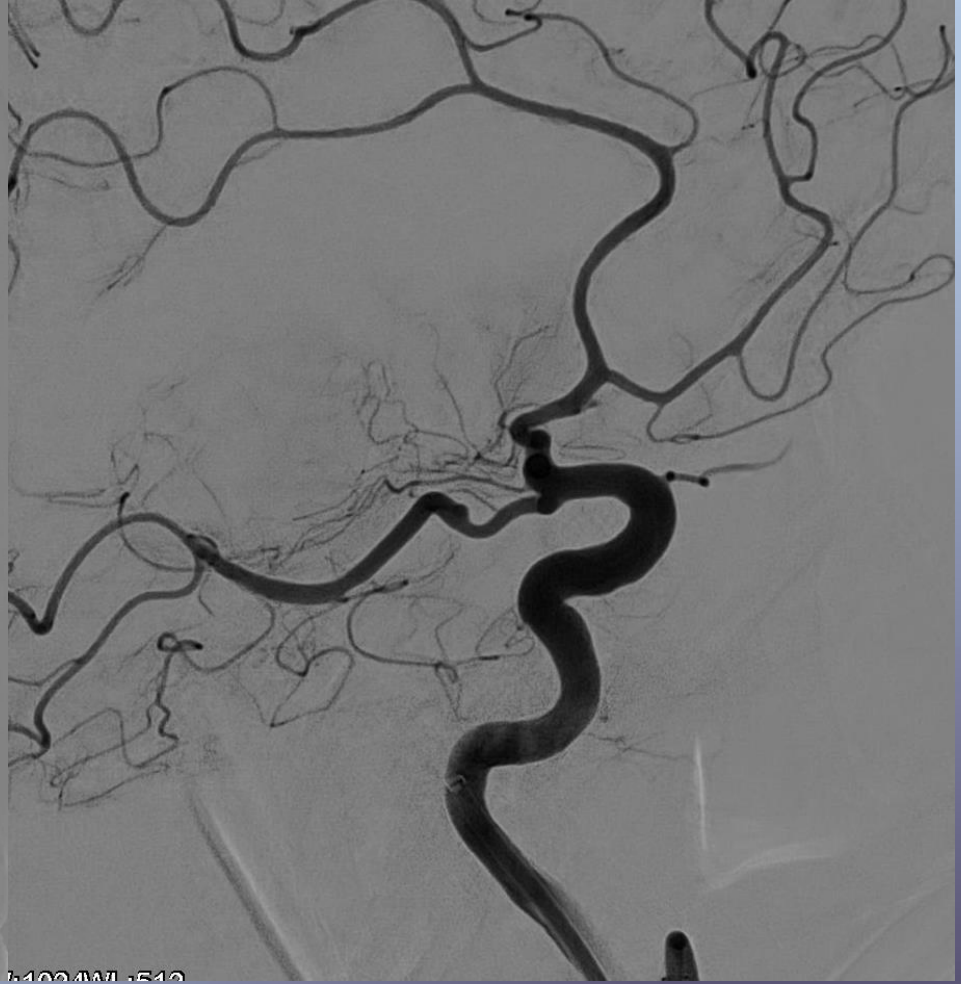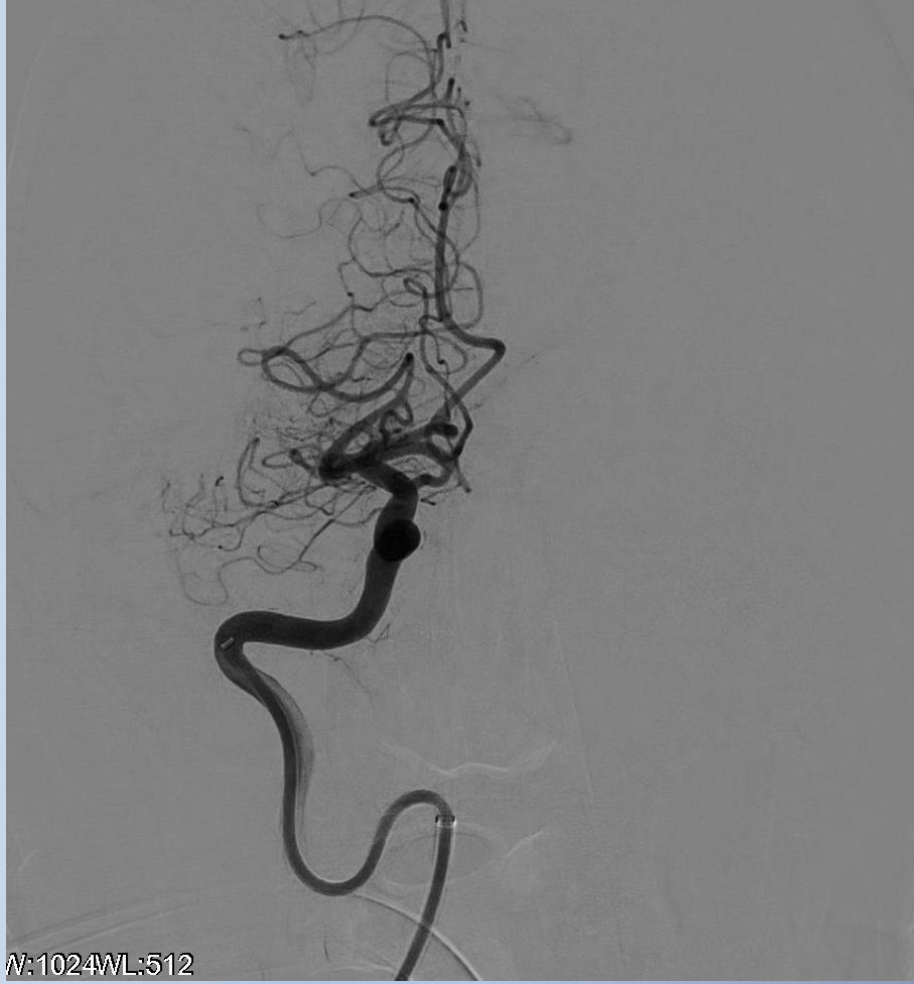L:332

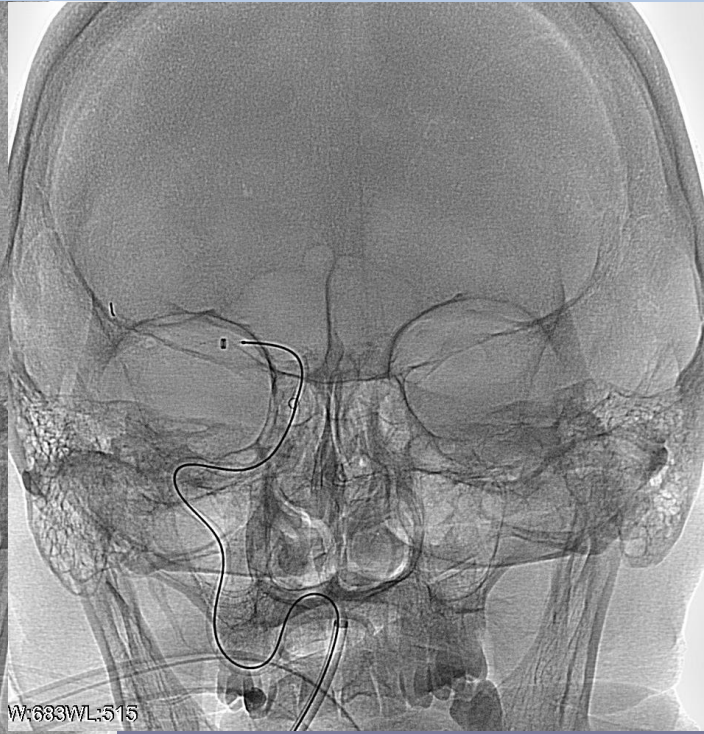
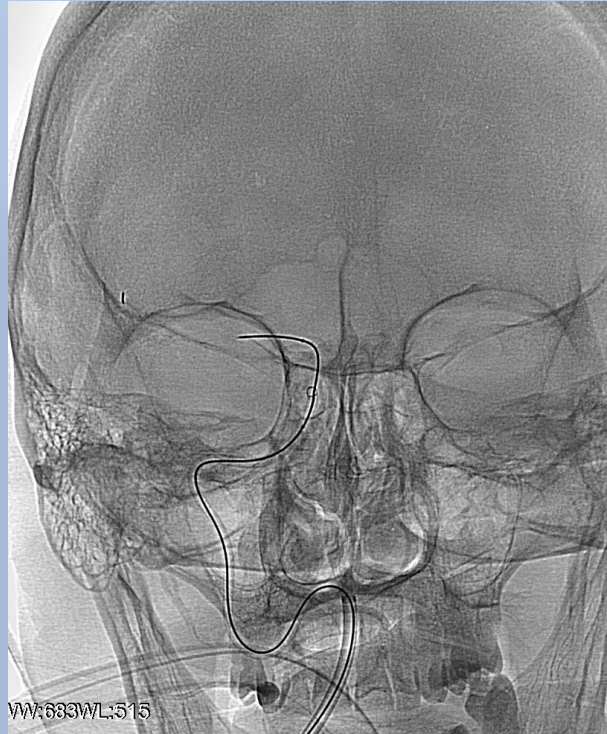
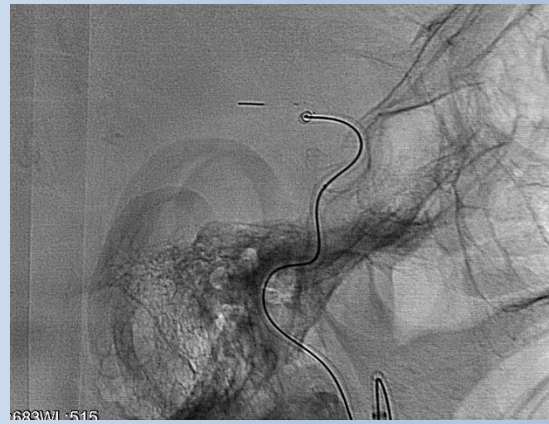
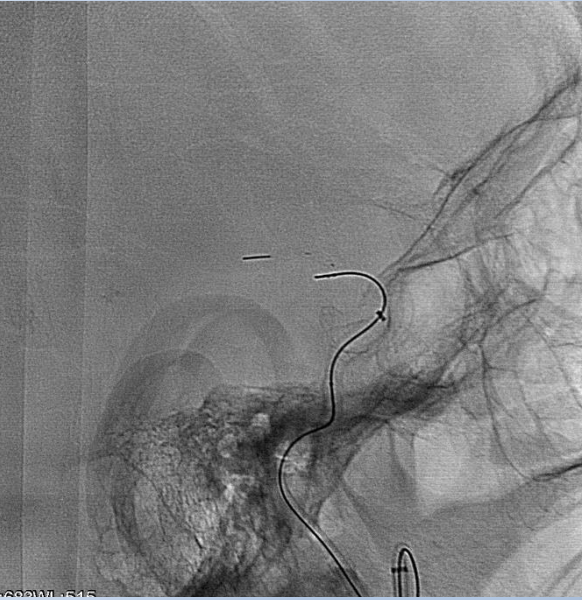


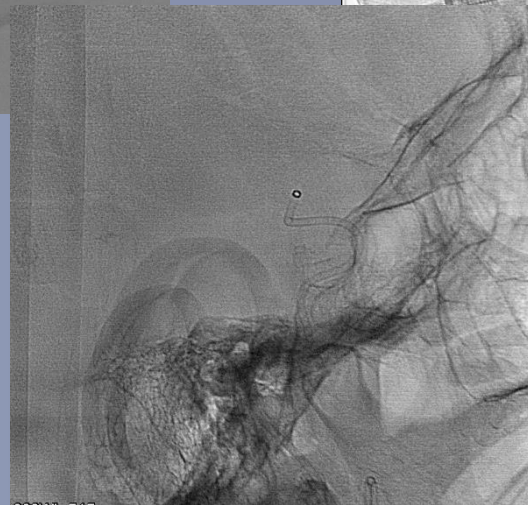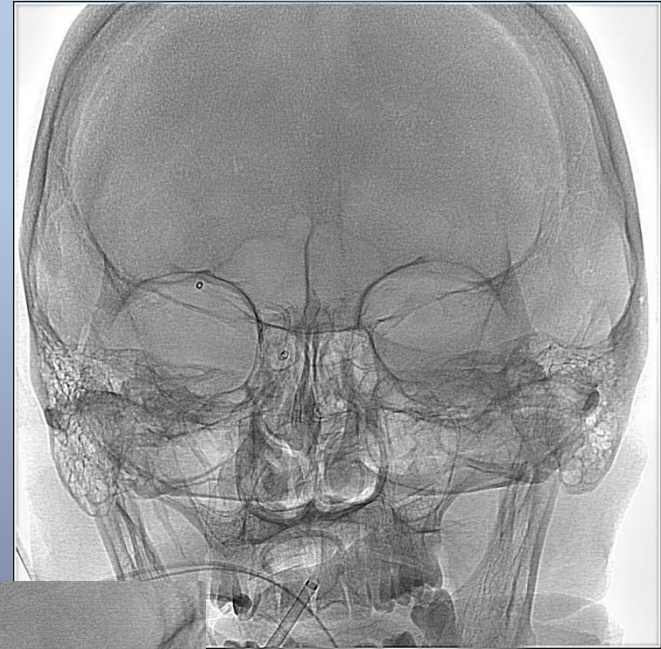
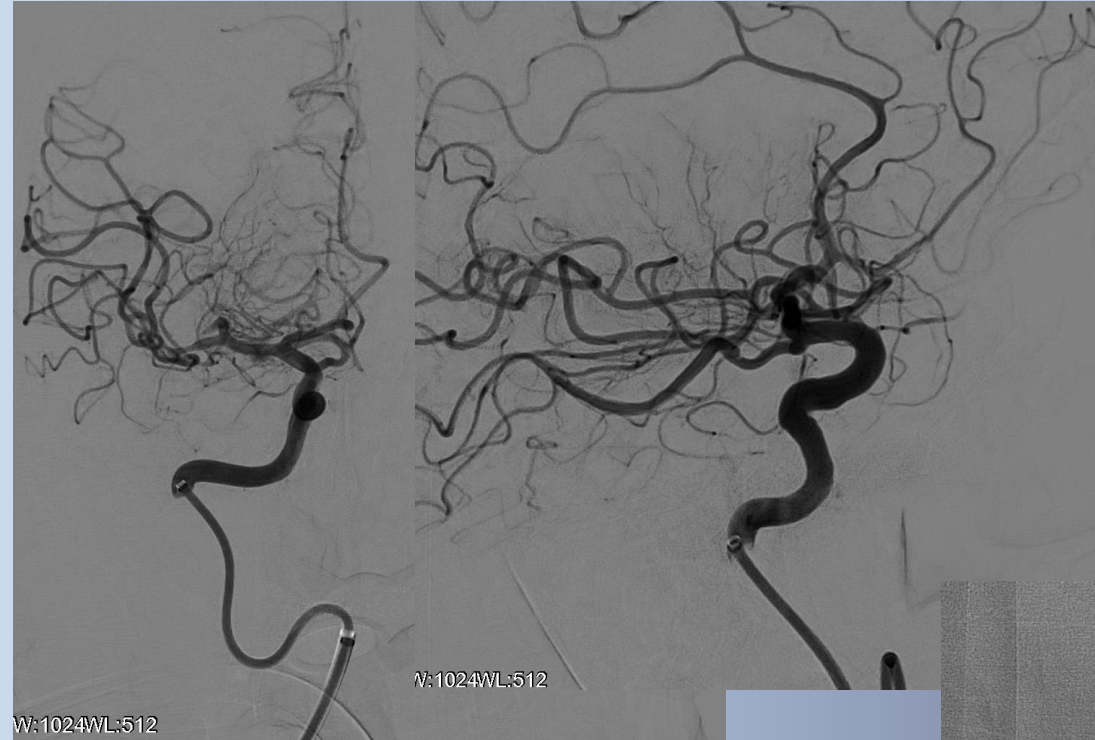L:332

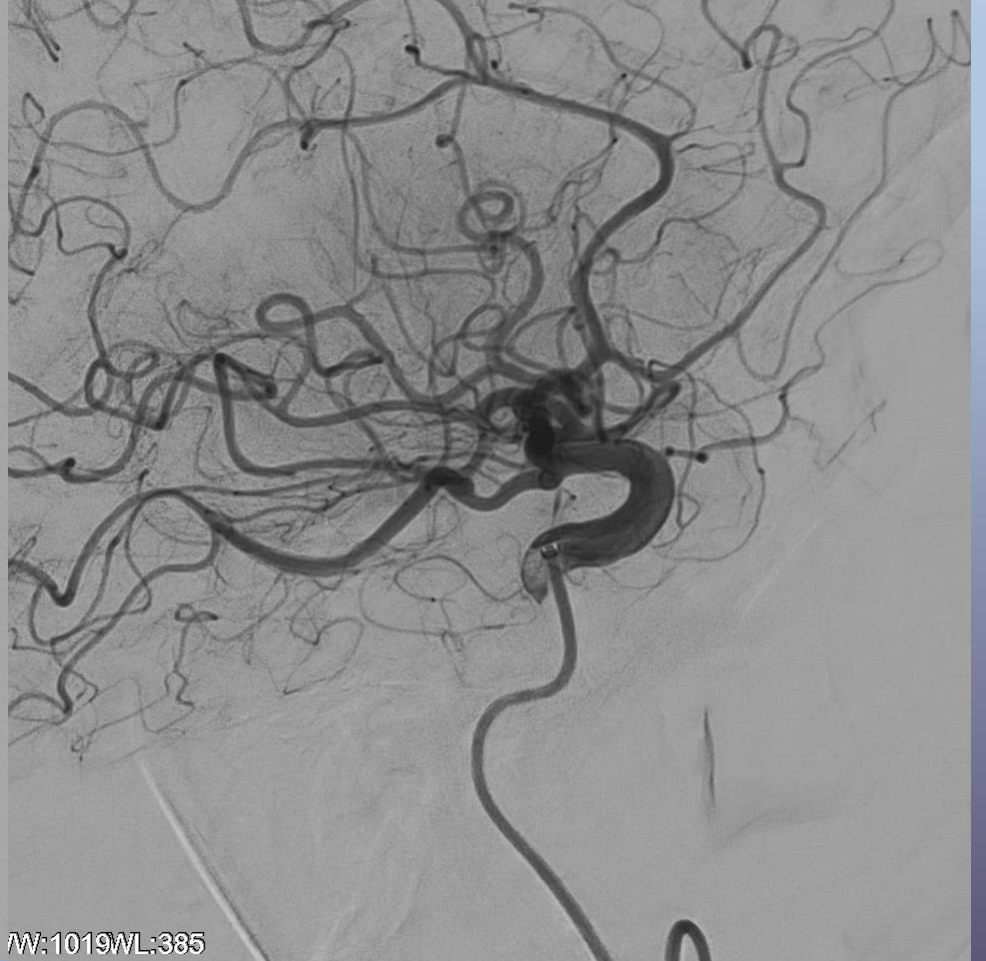
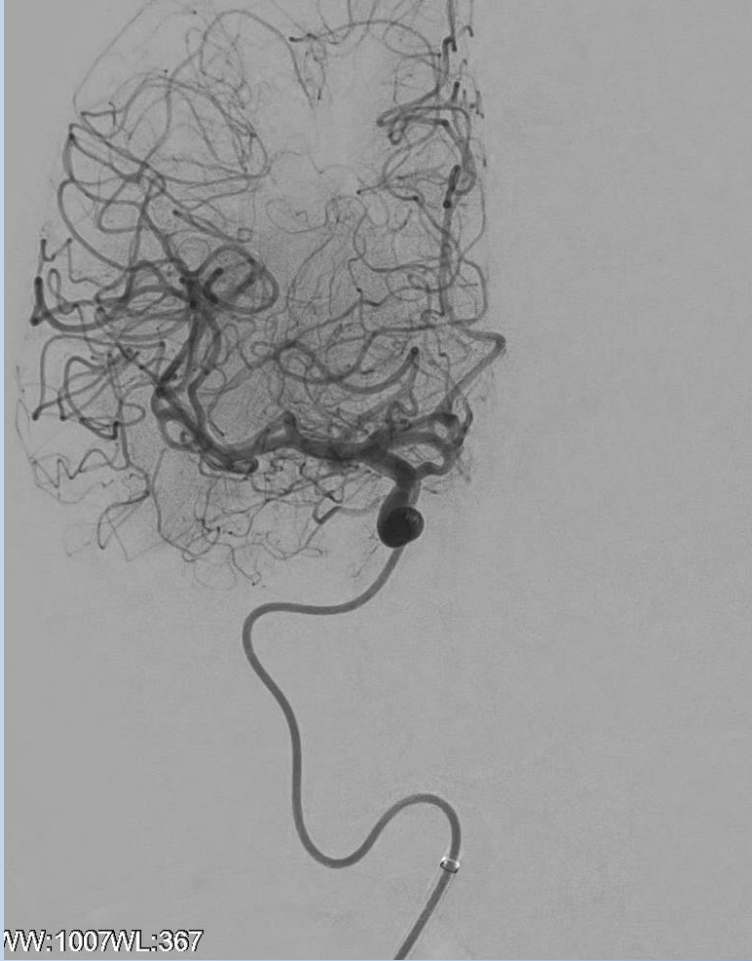
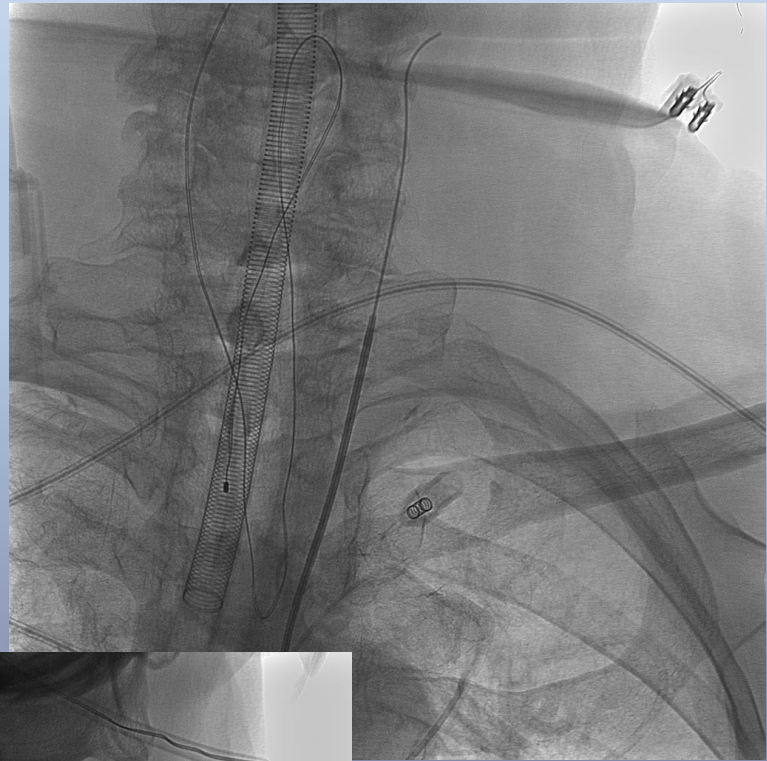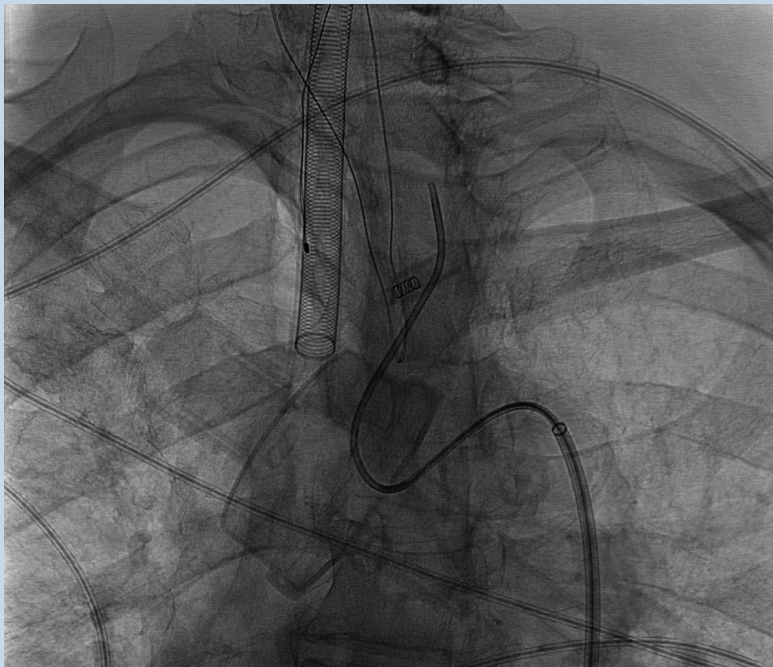
Guide rigide



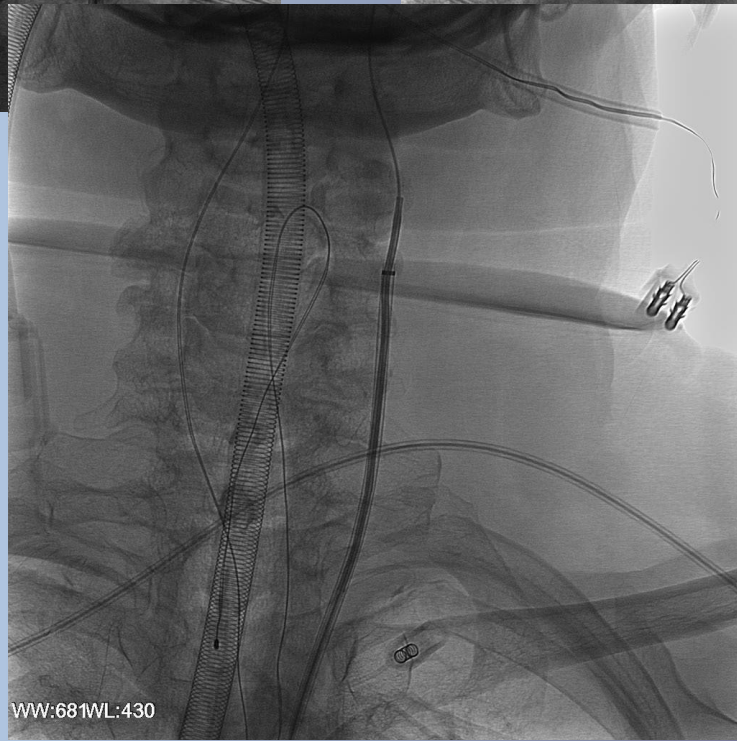







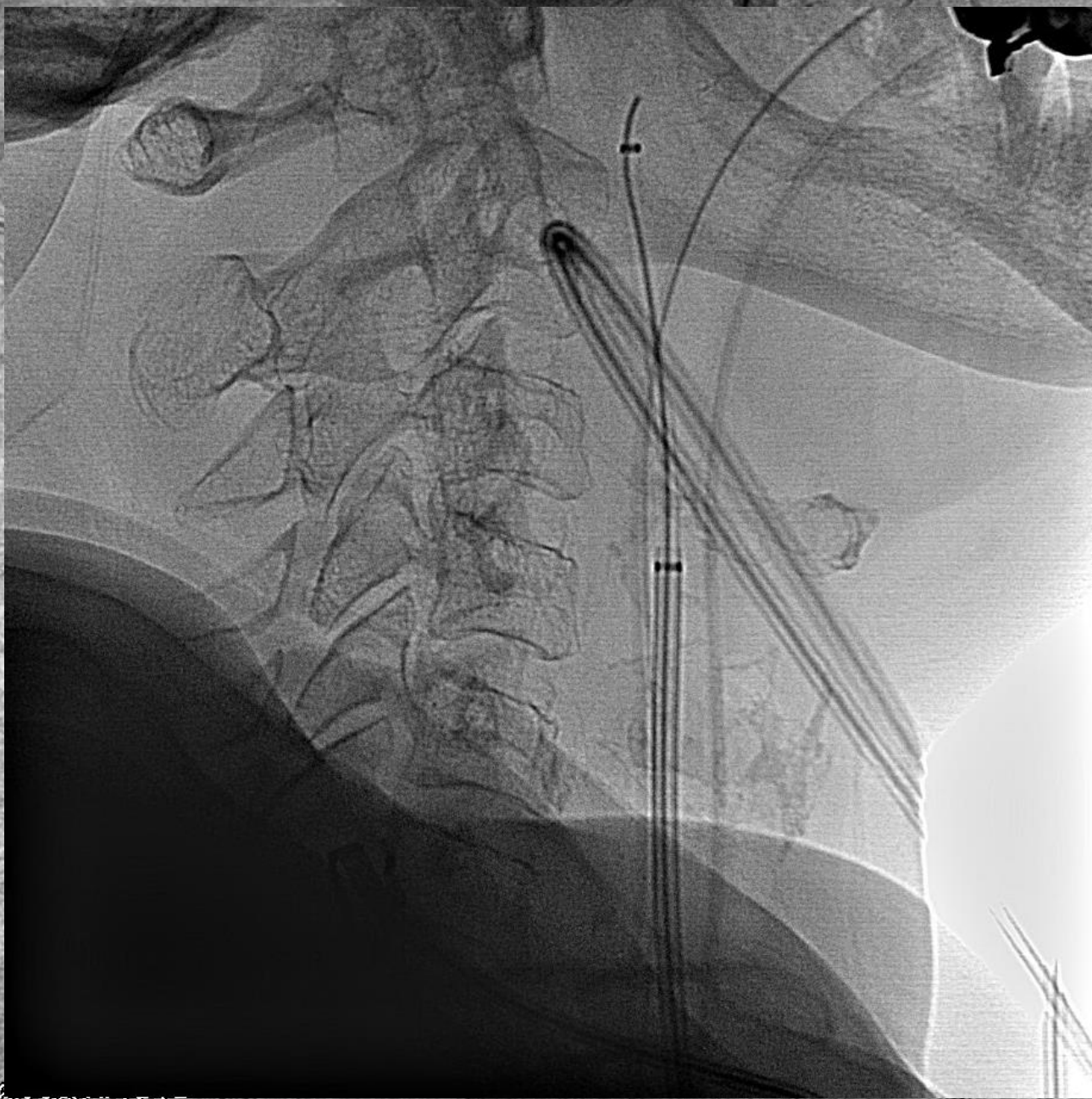
WW:683WL:515

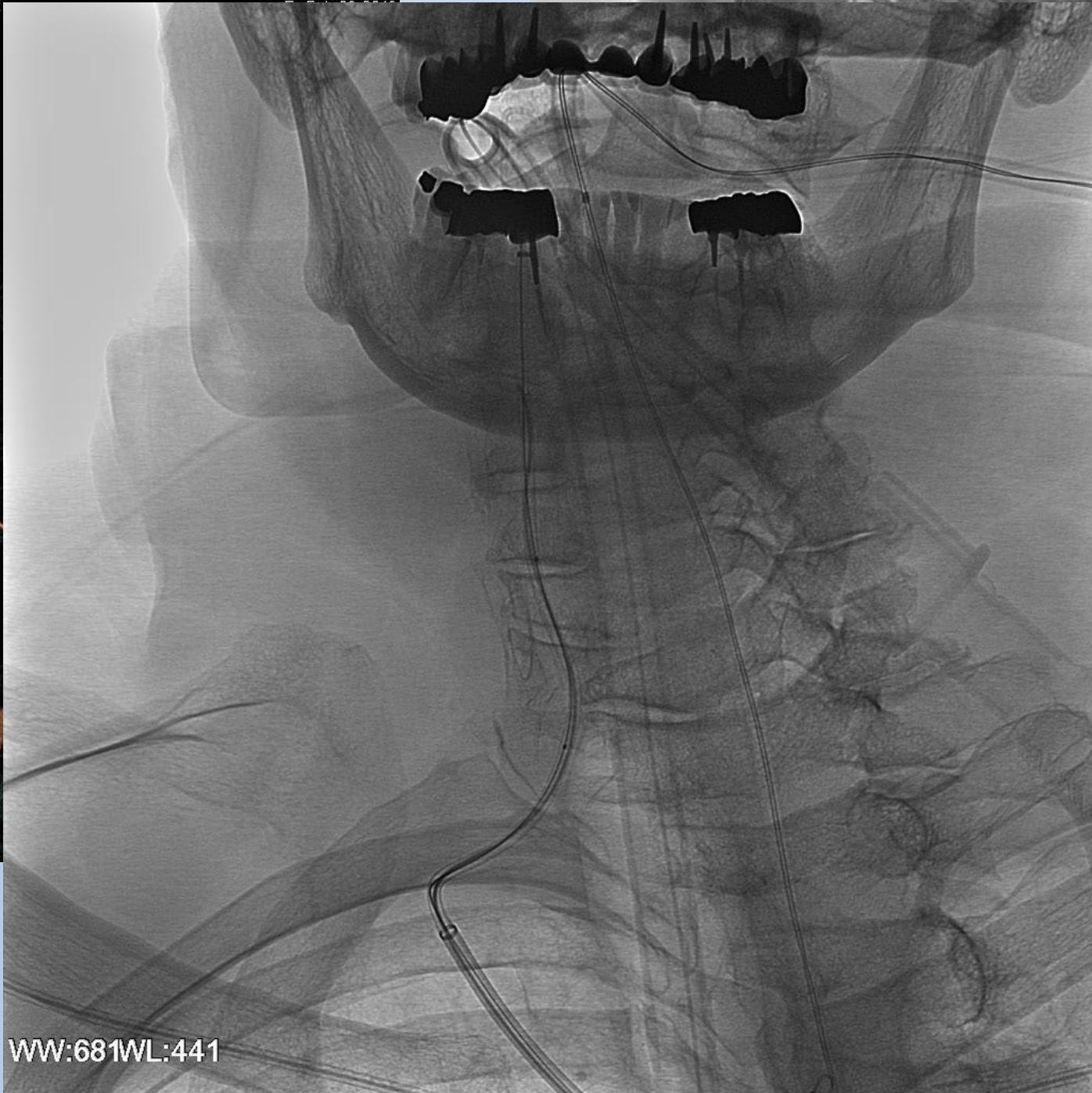


WW:681WL:430

WWW:683WL:412

WWW:683WL:412





- Dans notre expérience, les crosses aortiques difficiles sont rencontrées dans environ plus de 30% des cas et d'autant plus fréquemment que la population traitée est âgée (en Martinique 1 patient sur 10 a une anatomie normale!!!!).
- Le cathétérisme des troncs supra aortiques peut être long, difficile voire impossible compte tenu de leur morphologie. Changez de stratégie.
- Différentes solutions peuvent être envisagées : navigation mono axiale ou bi, tri axiale, guides multiples (normaux ou rigides), voies humérale, cervicale, fémorale, ballon...
- Ces techniques peuvent également se solder par un échec et une morbi-mortalité importante.

Home message

- Bilan initial +++ pour la navigation : intérêt de l'angioscanner des TSAO.
- Triaxial.
- Ancrage possible.
- Matériel Double axial tout en un
- Changer de voie ou de matériel